

O PRESENTE E O FUTURO

REVISÃO DO ESTADO DA ARTE DO JACC

Estado atual e prospecções futuras da substituição da válvula mitral transcatereter



Revisão do Estado da Arte do JACC

Alberto Alperi, MD,^a Juan F. Granada, MD,^b Mathieu Bernier, MD,^a François Dagenais, MD,^a Josep Rodés-Cabau, MD, PHD^{a,c}

RESUMO

A regurgitação mitral (RM) é a cardiopatia valvar com maior prevalência e, quando não tratada, apresenta o pior prognóstico. As terapias de reparo baseadas em cateter têm algumas limitações, como a aplicabilidade em anatomias complexas e a recorrência potencial de RM significativa com o passar do tempo. A substituição da válvula mitral transcatereter (TMVR) surgiu como uma abordagem menos invasiva, superando potencialmente algumas das limitações atuais associadas ao reparo transcatereter da válvula mitral. Vários dispositivos estão sob investigação clínica, e uma quantidade cada vez maior de sistemas permite uma abordagem transfemoral totalmente percutânea. Nesta revisão, os objetivos dos autores foram delinear os principais desafios enfrentados pelo campo da TMVR, destacar os principais aspectos do planejamento de procedimentos e descrever os desfechos clínicos dos sistemas de TMVR sob investigação clínica. Por fim, também são discutidas as perspectivas futuras desse campo emergente. (J Am Coll Cardiol 2021;77:3058-78) © 2021 pela American College of Cardiology Foundation.

A regurgitação mitral (RM) é a doença valvular cardíaca com maior prevalência nos Estados Unidos (1). Devido às associações entre RM primária e idade e entre RM secundária e insuficiência cardíaca, é provável que haja um aumento na prevalência de RM nos próximos anos (2). O reparo ou a substituição cirúrgica da válvula mitral têm sido associados a excelentes desfechos clínicos em pacientes com RM grave. No entanto, ainda existe uma alta porcentagem de pacientes que sofrem dessa condição que não podem fazer a cirurgia devido a comorbidades e ao risco cirúrgico proibitivo (3). Várias terapias baseadas em cateter surgiram nas últimas décadas visando essa população de pacientes, especialmente na técnica de reparo da válvula mitral transcatereter de borda a borda (TEER, do inglês *transcatheter edge-to-edge mitral valve*

repair), que é corroborada atualmente por um crescente conjunto de evidências (4-6). No entanto, o TEER ainda enfrenta desvantagens significativas, como aplicabilidade limitada a todos os substratos anatômicos (por exemplo, espessamento e calcificação do folheto, folheto mitral posterior curto com movimento limitado), bem como a incapacidade de corrigir totalmente a gravidade da regurgitação e prevenir a progressão da RM com o passar do tempo (7,8). A substituição da válvula mitral transcatereter (TMVR, do inglês *transcatheter mitral valve replacement*) surgiu como uma abordagem menos invasiva do que a cirurgia padrão, o que poderia solucionar algumas das limitações atuais associadas ao TEER. Nesta revisão, nossos objetivos são delinear os desafios atuais do campo da TMVR, destacar as principais considerações para o planejamento da TMVR e fornecer uma



Ouçã o áudio com o resumo deste artigo, apresentado pelo editor-chefe, Dr. Valentin Fuster, em JACC.org.

^aQuebec Heart & Lung Institute, Laval University, Quebec City, Quebec, Canadá; ^bCRF-Skirball Center for Innovation, Columbia University Medical Center, New York, New York, EUA; e o ^cHospital Clinic of Barcelona, Barcelona, Espanha. Koneru Srikanth, MD, atuou como editor associado convidado neste artigo. Christie Ballantyne, MD, atuou como editor-chefe convidado neste artigo.

Os autores informam que estão em conformidade com os comitês de estudos com humanos e com os regulamentos de bem-estar animal das instituições a que estão vinculados e com as diretrizes da agência norte-americana *Food and Drug Administration* (FDA), incluindo o consentimento dos pacientes quando apropriado. Para obter mais informações, acesse o [Author Center](#).

Manuscrito recebido em 10 de março de 2021; manuscrito revisado em 29 de março de 2021 e aceito em 12 de abril de 2021.

**ABREVIATURAS
E ACRÔNIMOS**

CAM = calcificação do anel mitral
ETE = ecocardiografia transesofágica
ETT = ecocardiografia transtorácica
FMA = folheto mitral anterior
PVL = vazamento paravalvular
RM = regurgitação mitral
TCC = tomografia computadorizada cardíaca
TEER = reparo da válvula mitral transcater de borda a borda
TMVR = substituição da válvula mitral transcater
VSVE = via de saída do ventrículo esquerdo

visão geral atualizada dos sistemas de TMVR atuais sob avaliação clínica, juntamente com suas características técnicas e seus desfechos clínicos. Estão fora do foco desta revisão a TMVR que usa válvulas transcateres destinadas à posição aórtica em pacientes com anéis mitrais gravemente calcificados, anuloplastia mitral prévia e procedimentos válvula em válvula para o tratamento da disfunção bioprotética cirúrgica mitral.

**ANATOMIA DA VÁLVULA MITRAL:
DESAFIOS DA TMVR**

A anatomia complexa e variável da válvula mitral tem sido um dos principais desafios que atuam como impeditivo a uma adoção mais ampla da TMVR. A válvula mitral tem forma de D, uma morfologia anular em sela tridimensional variável (com as bordas anterior e posterior mais apicalmente posicionadas) (9,10), e suas dimensões são altamente dependentes do volume intravascular e do estado hemodinâmico. Além disso, o sistema da válvula mitral apresenta componentes subvalvares complexos, incluindo múltiplas cordas tendíneas e dois músculos papilares, o que aumenta o risco de aprisionamento e dificulta a manobrabilidade do dispositivo. Em comparação à substituição da válvula aórtica transcater (TAVR, do inglês *transcatheter aortic valve replacement*), em que a válvula aórtica é frequentemente calcificada, permitindo uma boa fixação da prótese implantada, a carga de cálcio observada em pacientes com RM submetidos a TMVR é geralmente menor. A falta de cálcio pode impedir a vedação e a fixação ideais do dispositivo, aumentando potencialmente o risco de vazamento paravalvular (PVL, do inglês *paravalvular leakage*) residual e de embolização da prótese. Vários mecanismos foram desenvolvidos para garantir a fixação e a vedação adequadas da válvula: a) estruturas em forma de D para se adequar melhor à morfologia do anel mitral; b) adição de uma trava apical para a fixação da prótese; c) forças de expansão radial da estrutura da válvula por meio do superdimensionamento da válvula; d) uso de abas ou pontas ventriculares para fixação nas bordas do anel mitral; e) âncoras ventriculares que captam os folhetos mitrais e as cordas subvalvares; e f) uso de mecanismo de sincronização de duas etapas para proteger a válvula.

A calcificação do anel mitral (CAM) é altamente prevalente em pacientes com RM de alto risco, e sua distribuição é altamente assimétrica na maioria dos pacientes, envolvendo, predominantemente, o anel mitral posterior e poupando os segmentos médio e lateral do anel anterior (11). Além disso, devido à estreita relação anatômica entre a via de saída do ventrículo esquerdo

DESTAQUES

- A TMVR é menos invasiva do que a cirurgia da válvula mitral e pode superar algumas limitações associadas ao TEER.
- A experiência clínica inicial com a TMVR transfemorotranseptal tem sido promissora.
- Há seis sistemas de TMVR sob investigação clínica que permitem procedimentos inteiramente percutâneos.
- Ensaios clínicos maiores com seguimentos mais longos são necessários para uma avaliação melhor dos riscos e benefícios da TMVR em comparação a outras estratégias cirúrgicas e baseadas em cateter para pacientes com doença da válvula mitral avançada.

(VSVE) e a válvula mitral, a TMVR apresenta um risco importante de obstrução da VSVE. Por fim, o espectro de mecanismos de doença valvar e condições subjacentes observados em pacientes com RM (por exemplo, prolapso ou eversão da boceladura, calcificação anular, espessamento de folheto assimétrico, disfunção ventricular esquerda e anormalidades do movimento da parede com deslocamento apical dos folhetos mitrais) (12) é muito mais amplo do que o associado à estenose aórtica, que está essencialmente relacionada à calcificação valvar (13).

**AValiação PRÉ-PROCEDIMENTAL PARA
TMVR: EXAME DE IMAGEM CARDÍACO**

A gravidade, a etiologia e os mecanismos da RM devem ser avaliados cuidadosamente, bem como a associação de qualquer grau de estenose mitral ou qualquer outra anormalidade valvar (por exemplo, calcificação anular e sua extensão). Além disso, o exame de imagem cardíaca pré-TMVR deve ajudar a determinar a elegibilidade do paciente de acordo com as medidas e variáveis anatômicas usadas para cada dispositivo específico, de modo a informar sobre o risco e a probabilidade de potenciais complicações procedimentais, além de localizar os pontos mais adequados de acesso e punção.

ECOCARDIOGRAFIA. Por não ser invasiva e por fornecer uma primeira caracterização da magnitude e etiologia da doença da válvula mitral, a ecocardiografia transtorácica (ETT) pré-procedimental é obrigatória e deve ser o primeiro exame de imagem cardíaco para pacientes com suspeita dessa doença. A ecocardiografia transesofágica (ETE) permite uma determinação melhor da presença de qualquer grau de estenose da válvula mitral, com os objetivos de avaliar alguns marcos anatômicos antes da TMVR (por exemplo, altura/distância

entre o local de punção ideal no septo interatrial e o plano de coaptação mitral) e verificar a qualidade da imagem que estaria disponível durante a orientação da ETE para o implante de válvula transcaterter. Durante o procedimento, o ecocardiografista fará a orientação de imagem contínua com ETE em estreita colaboração com a equipe intervencionista. As incidências bicaval e aórtica no eixo curto podem ajudar a selecionar o local de punção septal adequado (em geral, a posição ideal é ligeiramente superior e posterior ao ponto médio do septo interatrial). A ETE também é usada para orientar o avanço e o posicionamento da prótese da TMVR dentro do anel nativo da válvula mitral. Além disso, são realizados ajustes finais (por exemplo, rotação, recuperação, inclinação da válvula) com base na imagem da ETE (14). As características ecocardiográficas mais relevantes que devem ser levadas em consideração antes e durante a TMVR estão listadas na Tabela 1.

TOMOGRAFIA COMPUTADORIZADA CARDÍACA.

Apesar da importante quantidade de informações obtidas na ETE, a tomografia computadorizada cardíaca (TCC) é considerada essencial para o planejamento da TMVR. A TCC em camadas finas e com uso de contraste permite uma resolução espacial submilimétrica, o que facilita a avaliação precisa da geometria mitral e do dimensionamento anular. No cenário de planejamento da TMVR, o uso da TCC com sincronização eletrocardiográfica é obrigatório, e o uso de uma sincronização retrospectiva que permita dados (quadridimensionais) resolvidos no tempo é bastante aconselhável, pois facilita a reconstrução tridimensional ao longo de qualquer plano em todo o ciclo cardíaco. No caso da aquisição prospectiva desencadeada por eletrocardiografia, toda a fase sistólica deve ser abrangida para fins de estimativa da VSVE, e o intervalo RR mínimo recomendado para a reconstrução do conjunto de dados é de 10%. Todos os sistemas de TMVR sob avaliação clínica usam a TCC para avaliar a adequação do paciente. A avaliação da TCC para a TMVR está sujeita ao aprimoramento contínuo, tendo se tornado mais complexa e completa nos últimos anos. Existem alguns pontos anatômicos comuns rotineiramente avaliados em todos os sistemas de válvula da TMVR (Figuras 1A a 1C) (15-18), ainda que outras medidas baseadas em TCC sejam específicas ao dispositivo, levando a diferentes análises de TCC e algoritmos de avaliação para cada sistema de válvula. A Tabela 2 lista os aspectos de TCC mais relevantes avaliados para a TMVR, independentemente do sistema valvar que acaba sendo implantado.

Por fornecer uma definição clara e detalhada da extensão e da gravidade do cálcio anular, a TCC é o exame mais importante para a avaliação e quantificação da CAM, se presente. É importante destacar que algumas

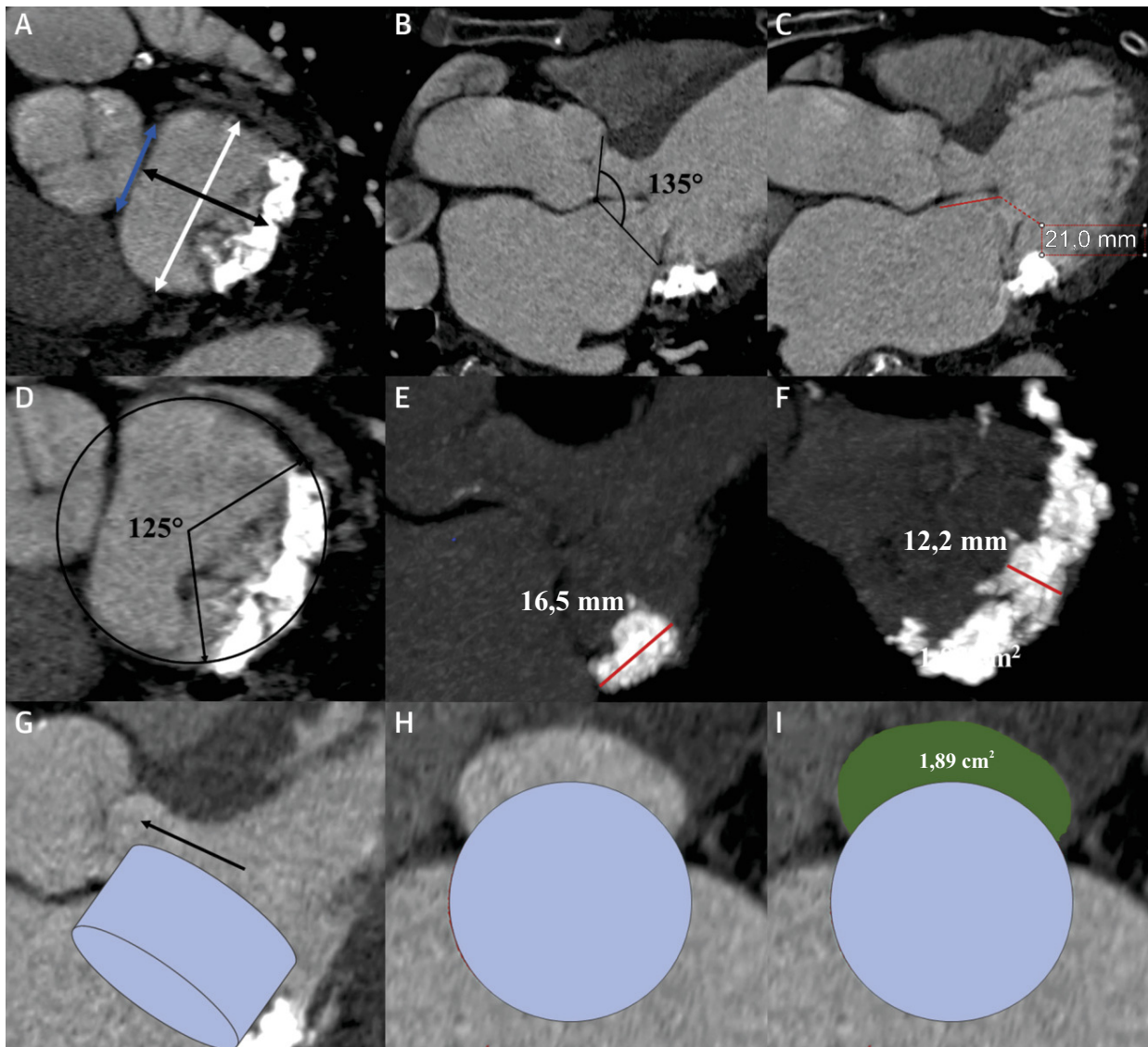
TABELA 1 Medições básicas sobre ETE e TMVR	
ETE pré-procedimental	ETE intraprocedimental
Grau da RM	Imagens pré-intervenção: confirmação dos achados, excluir trombo, estudo de linha de base para servir como comparador
Presença de EM	Orientação para punção do septo interatrial: bicaval e eixo curto da aorta para as visões superior e inferior e anteroposterior respectivamente
Caracterização morfológica dos folhetos mitrais	Localização do ápice do VE para a abordagem transapical
Avaliação hemodinâmica	Localização e posicionamento do fio-guia de alto suporte
Dimensões anulares mitrais e carga de cálcio	Orientação do sistema de entrega ao cruzar o septo interatrial
Características do septo interatrial: derivação, defeito, aneurisma, espessura	Orientação da válvula em relação ao anel mitral e à VSVE, com inclinação e rotação se necessário
Caracterização morfológica do aparelho subvalvar: calcificação, número e posição das cordas tendíneas	Profundidade da implantação no VE e AE
Excluir trombo do apêndice atrial esquerdo	Captura dos folhetos mitrais (dependendo do sistema de ancoragem da válvula)
Geometria do VE e septo interventricular	Avaliação de vazamento perivalvular após a implantação
Caracterização da VSVE: diâmetro e relação com estruturas adjacentes	Avaliação hemodinâmica final: RM residual, gradientes mitrais
Doença valvar coexistente	Excluir obstrução da VSVE e a medição dos gradientes da VSVE

AE = átrio esquerdo; EM = estenose mitral; ETE = ecocardiografia transesofágica; RM = regurgitação mitral; TMVR = substituição transcaterter da válvula mitral; VE = ventrículo esquerdo; VSVE = via de saída do ventrículo esquerdo.

medidas facilmente obtidas com a TCC com contraste são comumente usadas durante a experiência inicial da TMVR em CAM, como a altura e espessura máximas da calcificação observada, bem como sua extensão circunferencial (variando entre 0° para sem cálcio e 360° para acometimento calcificado do anel mitral inteiro) (Figuras 1D a 1F). Foi proposto um novo escore para a TMVR em casos de CAM, o qual considera a espessura, a distribuição e o acometimento do triângulo e do folheto do cálcio (19).

Outras metodologias também foram descritas, como o cálculo do escore de cálcio pelo método de Agatston para a TAVR (20,21). A TC torácica sem contraste é necessária para o cálculo do escore de cálcio mitral com o método de Agatston, e, embora ela seja aconselhável em procedimentos transapicais por ajudar a determinar o melhor espaço intercostal para o acesso transapical, sua implementação não é obrigatória para casos transeptais.

A TCC também ajuda a identificar os pacientes com risco de complicações relacionadas à TMVR, especialmente obstrução da VSVE. A obstrução da VSVE é uma das complicações mais comuns associadas à TMVR, e sua presença foi identificada como um preditor independente de piores desfechos iniciais em pacientes submetidos a procedimentos válvula em válvula, válvula em anel ou válvula em CAM (22). Ainda não há uma compreensão total sobre os principais

FIGURA 1 Dados da TCC para o planejamento da TMVR

(A) Plano da válvula mitral demonstrando a distância trígono a trígono (linha azul de seta dupla), a distância intercomissural (linha branca de seta dupla) e a distância septolateral (linha preta de seta dupla). (B) Ângulo aortomitral. (C) Comprimento do folheto mitral anterior. (D) Extensão da calcificação do anel mitral (CAM) (variando de 0° a 360°). (E) Imagem de projeção de intensidade máxima: altura máxima da CAM em uma visão de eixo longo (linha vermelha). (F) Imagem de projeção de intensidade máxima: espessura máxima da CAM em uma visão de eixo curto (linha vermelha). (G) Avaliação da neo-VSVE. Implantação virtual da válvula mitral transcater (estrutura azul) e eixo central da VSVE (seta preta). (H e I) Área mínima da neo-VSVE. Eixo curto demonstrando o dispositivo virtualmente implantado (círculo azul) e a avaliação da neo-VSVE (área verde). TCC = tomografia computadorizada cardíaca; TMVR = substituição transcater da válvula mitral; VSVE = via de saída do ventrículo esquerdo.

mecanismos associados à obstrução da VSVE após a TMVR, e se acredita que vários fatores (a maioria deles mensuráveis por TCC) desempenhem um papel em sua ocorrência: uma angulação aguda entre os planos das válvulas mitral e aórtica, a distância entre o anel mitral e o septo interventricular, a espessura do septo interventricular, o tamanho da extremidade ventricular da válvula implantada e sua protrusão na cavidade ventricular esquerda, uma pequena distância mitral até

o ápice, o comprimento do folheto mitral anterior (FMA) e a coaxialidade da prótese em relação ao plano anular mitral (23-26). A “neo-VSVE” é um conceito importante que surgiu nos últimos anos (23). Essa nova estrutura foi definida como o espaço remanescente entre o FMA previamente deslocado, a válvula transcater e a parede anterosséptal do ventrículo esquerdo após a substituição da válvula mitral. A neo-VSVE pode ser calculada por meio de TCC com segmentação de um

volume cilíndrico na posição esperada da prótese na válvula mitral por meio de um *software* tridimensional dedicado (Figuras 1G a 1I). O volume do cilindro pode ser selecionado de acordo com o diâmetro e a altura da prótese a ser implantada, estando disponíveis modelos que incorporam virtualmente um contorno dedicado ao dispositivo. Em seguida, uma linha central é traçada ao longo do eixo central da neo-VSVE, o que permite uma avaliação transversal da área da neo-VSVE ao longo do ciclo cardíaco. Em particular, o implante virtual simulado na TCC deve levar em conta a relação atrial-ventricular da válvula, com um posicionamento mais atrial aumentando significativamente o risco de embolização valvar e de vedação imprópria da saia da prótese contra o anel nativo. Ao mesmo tempo, uma posição mais ventricular gera um risco maior de obstrução da VSVE. Além disso, é sempre aconselhável ter algum grau de superdimensionamento da válvula, pois isso ajuda a prevenir a embolização e o PVL. No fim, esse fato leva a um certo alargamento da extremidade ventricular da prótese, que deve ser levado em consideração na determinação da área da neo-VSVE (27). Foram propostas várias abordagens para a segmentação neo-VSVE (por exemplo, para procedimentos mitrais válvula em válvula, podem ser usados tanto um alinhamento das pontas do pino do stent que delinea o espaço necessário para a nova prótese quanto um implante virtual da nova válvula). Algumas diretrizes recentes sobre o assunto trazem mais informações sobre a avaliação e segmentação da neo-VSVE (28). Em termos de valores de corte da neo-VSVE, uma área de 1,7 cm² da neo-VSVE estimada após a TMVR previu com precisão a obstrução da VSVE, com valores de sensibilidade e especificidade de 96,2 e 92,3% respectivamente (22). Esses resultados, porém, foram baseados em uma coorte de pacientes que receberam dispositivos mitrais transcaterter não dedicados. Uma análise recente baseada em TCCs de pacientes selecionados para um dispositivo de TMVR propositadamente dedicado (válvula Intrepid) mostrou que a correlação entre a neo-VSVE estimada e a observada teve um resultado ruim ao aplicar a metodologia usual (ou seja, considerando o menor valor de neo-VSVE durante a sístole média-tardia). Assim, foi proposta uma avaliação de TCC média ou sistólica precoce da neo-VSVE. Essa nova abordagem melhorou a previsibilidade da obstrução significativa da VSVE após TMVR e pode permitir uma menor taxa de rejeição de pacientes com base no risco de obstrução da VSVE (29).

A TCC também pode ajudar a selecionar o local mais adequado para a punção transeptal com base nas características do septo interatrial (por exemplo, espessura e morfologia) e na distância estimada entre o plano de punção e a válvula mitral-alvo (Figura 2). Também pode ser útil usar um exame de tomografia computadorizada

TABELA 2 Avaliação de TCC de linha de base global antes da TMVR

Estrutura anatômica	Medidas
Anel mitral	Diâmetro lateromedial (intercomissural) Diâmetro anteroposterior (septal lateral) Distância entre trígono Perímetro Área Calcificação do anel (descrição e quantificação) Visões fluoroscópicas: frontal, 2 e 3 câmaras
Folhetos mitrais	Comprimento Espessura Calcificação
Septo interatrial	Espessura Anomalias morfológicas Local de punção (altura e angulação em direção à válvula mitral)
Átrio esquerdo	Tamanho e morfologia Exclusão de trombo
Ventrículo esquerdo	Tamanho e morfologia Distância entre o ápice do ventrículo esquerdo e o plano da válvula mitral
Músculos papilares	Distância entre as cabeças Distância projetada entre o plano mitral e o plano dos músculos papilares
VSVE	Ângulo aortomitral Área da linha de base (diastólica e sistólica) Avaliação neo-VSVE após implantação da válvula virtual

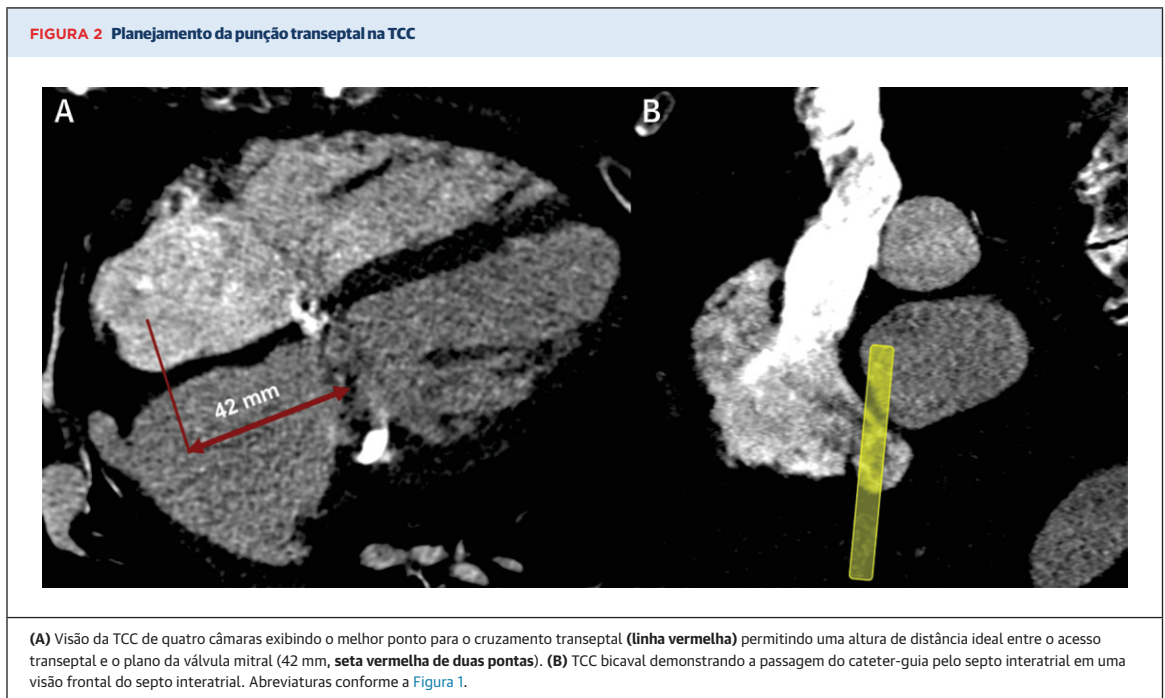
TCC = tomografia computadorizada cardíaca; outras abreviações conforme a Tabela 1.

mais extenso com o objetivo de avaliar os diâmetros e a tortuosidade da veia femoral. Além disso, a tomografia torácica pode ser usada para verificar qual é o espaço intercostal mais adequado para uma abordagem transapical (30).

RESSONÂNCIA MAGNÉTICA CARDÍACA. A ressonância magnética cardíaca (RMC) pode fornecer uma quantificação precisa do volume/fração regurgitante mitral e da remodelagem ventricular, bem como uma excelente caracterização do tecido e uma avaliação da fibrose miocárdica. A RMC pode ser usada quando houver dúvidas sobre a gravidade da RM após a avaliação por ETT/ETE. Em comparação à TCC, a RMC também permite a reconstrução tridimensional e tem a vantagem de não depender da radiação ionizante para a aquisição de imagens. No entanto, devido à resolução espacial mais baixa da RMC, é preferível o uso da TCC para o planejamento de procedimentos. Além disso, geralmente a sequência de coração inteiro da RMC-3D para a reconstrução multiplanar é obtida durante a fase diastólica, não sendo adequada para medir a neo-VSVE (medida na sístole). Ainda que várias sequências de cine-SSFP possam ser obtidas, atualmente, não é possível conhecer o posicionamento da válvula modelo e a previsão de neo-VSVE por meio da RMC.

DISPOSITIVOS DE TMVR SOB AVALIAÇÃO CLÍNICA

Ao todo, há nove sistemas diferentes de TMVR em avaliação clínica atualmente (Tabela 3).



TENDYNE. Descrição do dispositivo. O sistema Tendyne (Abbott, Menlo Park, Califórnia, EUA) é composto por duas estruturas de nitinol autoexpansíveis e uma válvula pericárdica suína trifolheto (Tabela 3, Figura 3). A moldura externa é projetada para se ajustar ao anel mitral e deve ser alinhada à borda reta anteriormente orientada contra a continuidade aortomitral. A prótese deve ser fixada em uma posição estável após a implantação por meio de uma trava trançada de polietileno de alto peso molecular, que é, por fim, fixada ao coxim epicárdico apical (31).

Aspectos procedimentais. A implantação da válvula começa no nível atrial, com a prótese sendo implantada progressivamente durante o desembainhamento, sem a necessidade de *rapid pacing*. O sistema permite o reposicionamento e a recuperação. O comprimento e a tensão da trava são ajustados para otimizar a posição da prótese para a redução da RM e para minimizar o risco de deslocamento do dispositivo.

Resultados clínicos. Dois estudos relataram dados sobre os desfechos procedimentais e clínicos após o implante da válvula Tendyne em 109 pacientes (32,33): uma coorte de 100 pacientes do estudo de viabilidade inicial e um segundo estudo com nove pacientes com CAM grave (Tabela 4). A taxa de acerto técnico foi alta (97,2%), e a mortalidade em 30 dias e as taxas de acidente vascular cerebral foram de 5,5 e 1,8% respectivamente. A complicação principal mais comum foi a combinação de sangramento grave ou com risco de vida, observada em 21 pacientes (19,3%) em 30 dias. No seguimento de

1 ano, a taxa de mortalidade foi de 26%, impulsionada principalmente pela mortalidade cardiovascular (22 de 26 casos) (Tabela 5). A ausência de RM no seguimento foi muito alta, com a ecocardiografia de 1 ano mostrando RM residual leve em todos os pacientes. Os dados de seguimento de 2 anos do estudo de viabilidade inicial mostraram uma taxa de mortalidade cumulativa de 39%, com insuficiência cardíaca refratária como a causa mais frequente de morte (14%). O desempenho da válvula, conforme avaliado via ecocardiografia, permaneceu ideal, com RM \leq leve em todos os pacientes (34). Além disso, uma análise recente de dados de TCC demonstrou remodelação reversa favorável do ventrículo esquerdo 1 mês após o implante da Tendyne (35).

Perspectivas futuras. O dispositivo recebeu a aprovação da Marca CE em janeiro de 2020 (primeiro sistema de TMVR aprovado para uso clínico na Europa). Atualmente, o ensaio clínico SUMMIT (*Clinical Trial to Evaluate the Safety and Effectiveness of Using the Tendyne Mitral Valve System for the Treatment of Symptomatic Mitral Regurgitation*/Ensaio Clínico para Avaliar a Segurança e Eficácia do Uso do Sistema de Válvula Mitral Tendyne para o Tratamento da Regurgitação Mitral Sintomática; NCT03433274) está recrutando pacientes com o objetivo de fazer uma comparação entre a TMVR com sistema Tendyne e o TEER com dispositivo Mitra-Clip (Abbott, Menlo Park, Califórnia, EUA) (Tabela 6). Além disso, existem dois estudos de braço único sobre anatomias não reparáveis e pacientes com CAM. Os dados dos primeiros 11 pacientes no braço CAM foram

TABELA 3 Características dos dispositivos atuais de substituição da válvula mitral transcaterer

Fabricante	Estrutura	Folhetos	Sistema de entrega	Acesso	Mecanismo de ancoragem	Tamanhos disponíveis
AltaValve 4C Medical Technologies, Minneapolis, Minnesota, EUA	Nitinol autoexpansível	3 folhetos bovinos	32 F	Transapical Transfemoral	Estrutura com forma esférica, posição supra-anular	Válvula interna de 27 mm Tamanhos do anel anular: 40, 46 e 54 mm
CardioValve Cardiovalve Ltd., Israel			28 F	Transfemoral		Três tamanhos
Cephea Abbott, Menlo Park, Califórnia, EUA	Estrutura em disco duplo de nitinol autoexpansível	3 folhetos bovinos	32 F	Transfemoral	Forças de compressão axial	36 mm
Evoque Edwards Lifesciences, Irvine, Califórnia, EUA	Nitinol autoexpansível	3 folhetos bovinos	28 F	Transfemoral	Várias âncoras, permitindo a ancoragem do anel, de folhetos e cordas	44 mm 48 mm
HighLife HighLife SAS, Irvine, Califórnia	Nitinol autoexpansível. Implante subanular: tubo de polímero, revestido com um enxerto de poliéster com um gancho de nitinol	3 folhetos bovinos	39 F	Transapical Transfemoral	Válvula em anel mitral subanular; âncora externa	31 mm
Intrepid Medtronic Inc., Minneapolis, Minnesota, EUA	Stent duplo, nitinol autoexpansível	3 folhetos bovinos	35 F	Transapical Transfemoral	Força radial e pequenas presilhas nos folhetos de engate do stent externo	27 mm Tamanhos da estrutura externa: 43, 46 e 50 mm
M3 Edwards Lifesciences, Irvine, Califórnia, EUA	Expansível por balão. Estrutura em cromo-cobalto.	3 folhetos bovinos	20 F	Transfemoral	Sistema de suporte de nitinol autoexpansível	29 mm
Tendyne Abbott, Menlo Park, Califórnia, EUA	Moldura dupla de nitinol autoexpansível	3 folhetos suínos	34-36 F	Transapical	Trava apical e coxim epicárdico	A estrutura externa varia de 30 a 43 mm na dimensão septolateral e de 34 a 50 mm na dimensão intercomissural.
Tiara Neovasc Inc., Richmond, Canadá	Nitinol autoexpansível 3	3 folhetos bovinos	32 F 36 F	Transapical	Abas de ancoragem ventricular	35 mm 40 mm

apresentados recentemente, indicando uma taxa de acerto técnico de 100% (36).

TIARA. Descrição do dispositivo. O sistema Tiara (Neovasc Inc., Richmond, Canadá) é composto por uma estrutura externa autoexpansível de nitinol com três folhetos internos de pericárdio bovino (Figura 3, Tabela 3). A estrutura tem uma forma de D para imitar a morfologia do anel mitral e facilitar a ancoragem da válvula. Uma grande saia atrial veda o influxo mitral para prevenir o PVL. A fixação do dispositivo é feita por dois mecanismos: 1) pela expansão radial do sistema; e 2) pela presença de abas ventriculares (duas abas anteriores ancoram a válvula na cortina fibrosa aortomitral, e uma única aba fica atrás do folheto mitral posterior na parte posterior muscular do anel mitral). Até o momento, há dois tamanhos disponíveis (35 e 40 mm), exigindo introdutores de 36 e 40 F respectivamente (37).

Aspectos procedimentais. A válvula Tiara é implantada transapicalmente, e o uso de uma ponteira traumática e autodilatadora permite uma entrada fácil na cavidade ventricular. A entrega, a implantação e o reembainhamento da válvula são realizados por um mecanismo de botão giratório simples. A válvula é totalmente recuperável até a liberação da âncora.

Resultados clínicos. Os principais resultados dos 79 pacientes iniciais tratados com a válvula Tiara foram relatados recentemente (dados combinados do uso clínico compassivo + ensaios clínicos TIARA-I e TIARA-II). Não houve mortalidade no procedimento, e o acerto técnico foi obtido em 73 pacientes (92,4%) (38) (Tabela 4).

Os desfechos de 30 dias da experiência inicial com 71 pacientes (39) mostraram taxas de mortalidade e acidente vascular cerebral de 11,3 e 8,5% respectivamente. Não há dados de longo prazo disponíveis para esse dispositivo.

Perspectivas futuras. Atualmente, o TIARA-I (*Early Feasibility Study of the Neovasc Tiara Mitral Valve System/Estudo de Viabilidade Inicial do Sistema de Válvula Mitral Neovasc Tiara; NCT02276547*) e TIARA-II (*Tiara Transcatheter Mitral Valve Replacement Study/Estudo de Substituição da Válvula Mitral Transcaterer Tiara; NCT03039855*) ainda estão em andamento (Tabela 6). O sistema transeptal transfemoral, que foi testado em modelos animais, permitirá a recuperabilidade da válvula até o último ponto de liberação total do dispositivo e será implantado através de introdutores com 30 F de calibre ou menores (38).

INTREPID. Descrição do dispositivo. O sistema Intrepid (Medtronic, Minneapolis, Minnesota, EUA) é composto por uma estrutura à base de nitinol com duas estruturas concêntricas: a estrutura de fixação externa circular (43, 46 ou 50 mm de diâmetro) se encaixa na anatomia da válvula mitral, enquanto a estrutura do stent interno circular (27 mm) acomoda a válvula (pericárdio bovino trifolheto) (Figura 3, Tabela 3). Uma aba atrial flexível é fixada na estrutura externa para facilitar a visualização. A estrutura externa possui uma porção mais flexível (extremidade atrial) e uma porção mais rígida e mais larga (extremidade ventricular). A estrutura externa serve como proteção mecânica para a estrutura interna, evitando a deformação da válvula

TABELA 4 Características basais e procedimentais e evolução em 30 dias dos pacientes submetidos à substituição da válvula mitral transcatereter com dispositivos de nova geração

	AltaValve (n = 2)	CardioValve (n = 5)	Cephea (n = 4)	Evoque (n = 14)	Highlife (n = 15)	Intrepid (n = 50)	M3 (n = 45)	Tendyne* (n = 109)	Tiara (n = 79)	Global		
										TF* (n = 68)	TA* (n = 247)	Total* (n = 315)
Idade, anos	83 (77-89)	74 ± 5	80,2 (77-83)	84 [79-88,5]	69 (59-70)	72,6 ± 9,4	75 ± 9,8	75,5 (75,4-75,6)	74 ± 9,3	77,1 (76,2-78)	74,1 (73,9-74,4)	74,8 (74,5-75,1)
Sexo masculino	2 (100)	4 (80)	2 (50)	9 (64,3)	12 (80)	29 (58)	20 (44,4)	74 (67,9)	58 (73,4)	35/68 (51,5)	175/255 (68,8)	210/323 (65,0)
Escore STS-PROM, %	11,3(n = 1)	6 ± 7	6,9 (n = 1)	4,6 (3,9-5,6)	N/D	6,4 ± 5,5	6,4 ± 3,9	7,77 (7,75-7,79)	7,9 ± 6,7	6 (5,8-6,2)	7,6 (7,5-7,7)	7,3 (7,2-7,4)
Etiologia da RM												
Orgânico	1 (50)	0	4 (100)	4 (28,6)	4 (27)	8 (16)	25 (55,6)	11/100(11)	7 (8,9)	33/68 (48,5)	31/246 (12,6)	64/314 (20,4)
Funcional	1 (50)	5(100)	0	3(21,4)	11(73)	36 (72)	(35,6)	89/100 (89)	49(62)	24/68 (35,3)	186/246 (75,6)	210/314 (66,9)
Mista	0	0	0	7 (50)	0	6 (12)	4 (8,9)	0	23(29,1)	11/68 (16,2)	29/246 (11,8)	40/314 (12,7)
FEVE, %	30 (n = 1)	33 ± 6	58,3 (40,5-76)	54 [43,5-60]	38 (27-54)	43,4 ± 11,8	43,5 (n = 10)	47,2 (46,7-47,7)	37 ± 9	43,8 (39,5-48,1)	42,9 (42,3-43,4)	42,9 (42,3-43,5)
Desfechos do procedimento												
Abordagem												
Transapical	2 (100)	0	0	0	15(100)	50(100)	0	109(100)	79(100)			247 (78,4)
Transfemorais	0	5 (100)	4 (100)	14 (100)	0	0	45 (100)	0	0			68 (21,6)
Acerto técnico	2 (100)	5 (100)	4 (100)	13 (92,9)	8/11 (72,7)	48 (96)	40 (88,9)	106 (97,2)	73 (92,4)	62/68 (91,2)	237/251 (94,4)	299/319 (93,7)
Mortalidade processual	0	1 (20)	0	0	2/11 (18,2)	0	0	N/D	0	1/68 (1,5)	2/142 (1,4)	3/210 (1,4)
Mau posicionamento	0	0	0	0	N/D	1 (2)	0/10	2 (1,8)	4/71(5)	0/33 (0)	7/232 (3)	7/265 (2,6)
Conversão para cirurgia aberta	0	0	0	1 (7,1)	2/11 (18,2)	0	0	0	5/71(7)	1/68 (1,5)	7/243 (2,9)	8/311 (2,6)
Embolização de dispositivo	0	0	0	0	0	0	0	0	0/71	0/68	0/247	0
Desfechos hospitalares/em 30 dias												
Mortalidade	1 (50)	3 (60)	0	1 (7,1)	3 (20)	7 (14)	1 (2,2)	6 (5,5)	8/71 (11,3)	5/68 (7,3)	25/247 (10,1)	30/315 (9,5)
Acidente vascular cerebral	0	0	0	1 (7,1)	0	2 (4)	3 (6,7)	2 (1,8)	6/71 (8,5)	4/68 (5,9)	10/247 (4)	14/315 (4,4)
Sangramento grave ou com risco de vida	1 (50)	2 (40)	0	3 (21,4)	N/D	9 (18)	1/10 (10)	21 (19,3)	N/D	6/33 (18,2)	31/161 (19,3)	37/194 (19,1)
Lesão renal aguda	0	N/D	1	0	N/D	5 (10)	N/D	10 (9,2)	12/37 (32,4)	1/18 (5,6)	27/198 (13,6)	28/216 (13)
Gravidade da RM												
Nenhuma/mínima/leve	2 (100)	5 (100)	4 (100)	13 (93)	15 (100)	42 (100)	38/41 (92,7)	96/97 (99)	37/40 (92,5)	60/64 (93,8)	192/196 (98)	252/260 (96,9)
Moderada/grave	0	0	0	1 (7)	0	0	3/41 (7,3)	1/97 (1)	3/40 (7,5)	4/64 (6,2)	4/196 (2)	8/260 (3,1)
Gradiente médio da válvula mitral, mmHg	1,5 (1-2)	3,4 ± 1,7	2,2 (2-2,5)	3 (2-4,3)	N/D	4,1 ± 1,3	6 [5-6] (n = 9)	N/D	N/D	2,9 (2,8-3,1)	4 (3,9-4,1)	3,7 (3,5-3,8)
Obstrução da VSVE	0	0	0	1 (7,1)	1 (6,6)	0	0	N/D	0/71	1/68 (1,5)	1/139 (0,7)	2/207 (1)
Trombose de dispositivo	0	0	0	2 (14,3)	1/11 (6,6)	0	0	1 (1)	N/D	2/68 (2,9)	2/172 (1,2)	4/240 (1,7)

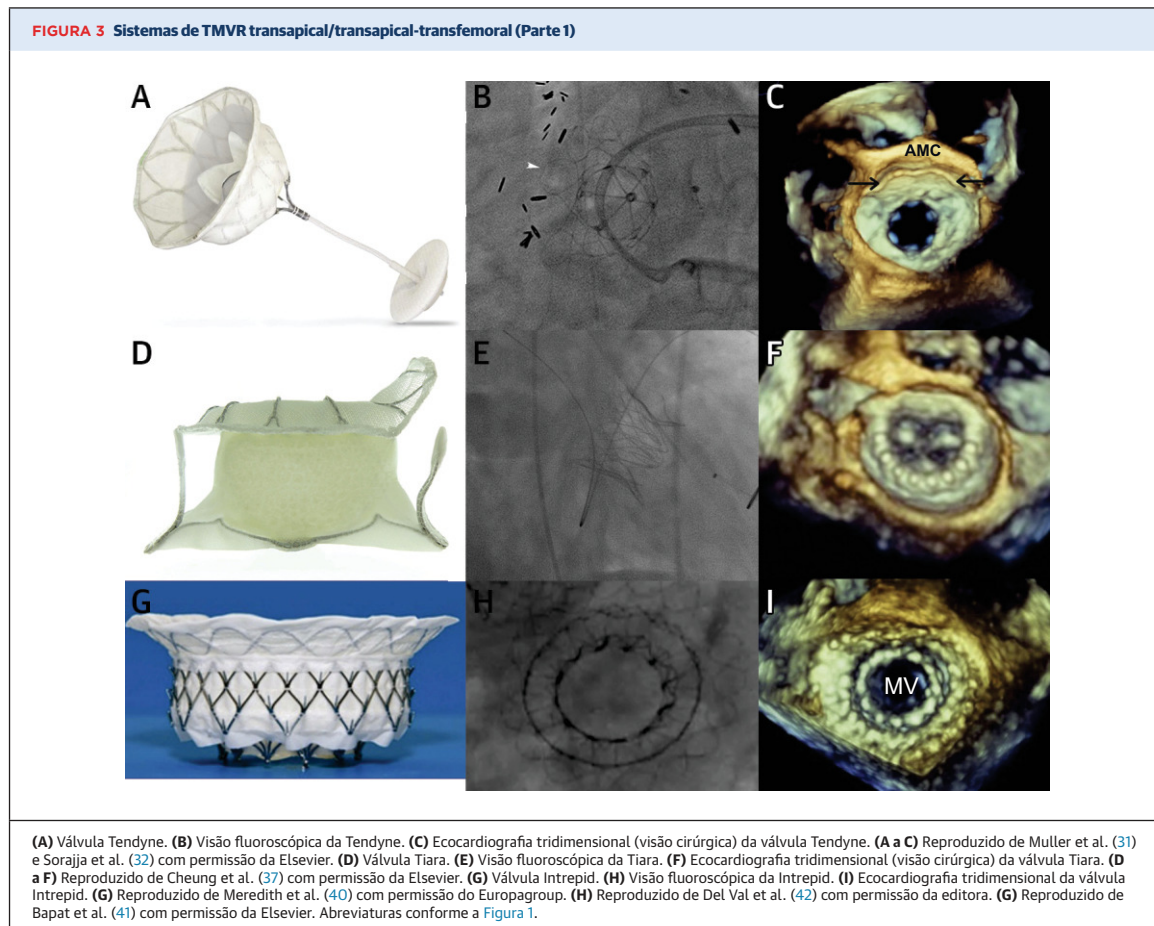
Os valores são média (intervalo), média ± desvio padrão, mediana [intervalo interquartil], n (%) ou n, a menos que indicado de outra forma e conforme relatado pelos autores. *Valores expressos em média ponderada (intervalo de confiança de 95%) ou em contagens (n/N [%]) para variáveis quantitativas e qualitativas respectivamente.
 DAC = doença arterial coronariana; DPOC = doença pulmonar obstrutiva crônica; FEVE = fração de ejeção ventricular esquerda; ICP = intervenção coronária percutânea; N/D = não disponível;
 NYHA = New York Heart Association; RME = revascularização miocárdica com enxerto; TA = transapical; TF = transfemorais; outras abreviações conforme a Tabela 1.

por forças de compressão externas ao longo do ciclo cardíaco. A fixação da válvula é realizada por dois mecanismos: o superdimensionamento do dispositivo (recomendado entre 10 e 30% em relação às medidas anulares derivadas da TCC) e a presença de presilhas na estrutura externa que atuam como membros de fricção para engatar os folhetos mitrais nativos. O perfil do dispositivo é de 17 a 18 mm e, atualmente, é projetado para a entrega transapical usando um cateter de entrega de 35 F (40).

Aspectos procedimentais. Assim que o cateter de entrega avança pelo átrio esquerdo, o flange atrial é expandido usando um mecanismo de entrega hidráulico. Após a verificação da coaxialidade e da zona de aterossclerose, a válvula é implantada por meio da retração do cateter enquanto se usa o *rapid pacing* ventricular. O sistema disponível atualmente permite a recuperação total da válvula antes da liberação final.

Resultados clínicos. A experiência inicial com essa válvula (n = 50) teve resultados promissores, com implante bem-sucedido da válvula em 48 casos (uma falha ocorreu devido a um erro de cálculo quanto ao tamanho, e o outro implante não foi tentado devido a um sangramento do acesso transapical). Sete pacientes (14%) morreram nos primeiros 30 dias após o procedimento, e foram relatados dois acidentes vasculares cerebrais (4%) (Tabela 4). Em um seguimento médio de 6 meses, todos os pacientes exibiram graus residuais de RM ≤ leve, sem evidência de obstrução da VSVE (Tabela 5) (41,42).

Perspectivas futuras. O estudo APOLLO (*Transcatheter Mitral Valve Replacement With the Medtronic Intrepid TMVR System in Patients With Severe Symptomatic Mitral Regurgitation*/Substituição da Válvula Mitral Transcatereter com o Sistema Medtronic Intrepid TMVR em Pacientes com Regurgitação Mitral Sintomática Grave;



NCT03242642] tem como objetivo avaliar a TMVR com o sistema Intrepid (Tabela 6). Também está em andamento uma adição de um subestudo de braço único de pacientes com CAM significativa. Além disso, foi desenvolvido um sistema transfemoral implantado por meio de um introdutor femoral de 35 F, e a experiência inicial em humanos com esse sistema está atualmente em andamento. Espera-se um cateter de orifício de 29 F para uso transfemoral em um futuro próximo (43).

HIGHLIFE. Descrição do dispositivo. O sistema Highlife (Highlife SAS, Irvine, Califórnia, EUA) é composto por duas partes distintas: o implante subanular e a válvula (Figura 4, Tabela 3). O implante subanular é um tubo de polímero revestido com poliéster e que contém um gancho de nitinol para criar um anel completo ao redor do aparelho subanular mitral. O implante subanular é composto por duas extremidades distais montadas em cada lado de uma alça do fio-guia previamente colocada em torno da válvula mitral nativa. A primeira extremidade é cônica e contém um clipe de nitinol, enquanto a segunda tem uma forma alargada projetada para hospedar o clipe de nitinol. O segundo elemento, a válvula

em si, é composto por uma estrutura autoexpansível de nitinol, revestida com um enxerto de poliéster, juntamente com trifolhetos de pericárdio suíno. A forma da estrutura tem uma ranhura pré-formada na região anular, o que permite uma superfície de contato ideal com o implante subanular colocado anteriormente (44).

Aspectos procedimentais. O implante subanular é colocado com um cateter de 18 F através da artéria femoral e avança por uma alça do fio-guia previamente posicionado. Em seguida, a válvula em si é introduzida através de um sistema de entrega de cateter de 39 F, que é posicionado de modo a permitir que o fluxo de saída da válvula protética seja completamente implantado no ventrículo, distal ao implante subanular. O fluxo da válvula é, então, empurrado manualmente em direção ao átrio até chegar a um contato próximo com o sulco subanular. Por fim, é implantada a extremidade de entrada da válvula mitral transcatereter (44).

Resultados clínicos. Foram relatados recentemente a experiência inicial de 15 pacientes com o sistema transapical, bem como o primeiro implante transfemoral em humanos (45). Três dos 15 pacientes transapicais (20%) morreram dentro de 30 dias após o procedimento, e as

TABELA 5 Desfechos de médio prazo após a substituição transcater da válvula mitral com dispositivos de nova geração

	AltaValve (n = 2)	CardioValve (n = 5)	Cephea (n = 4)	Evoque	Highlife (n = 15)	Intrepid (n = 50)	M3	Tendyne* (n = 109)	Tiara	Global		
										TF* (n = 9)	TA* (n = 176)	Total* (n = 185)
Seguimento, meses	16	24	6		12	7 ± 7		23* (22,4-23,6)		8,2 (5,1-11,3)	17,8 (16,6-18,9)	17,4 (16,3-18,6)
Mortalidade por qualquer causa	1 (50)	3 (60)	0	N/D	4 (26,7)	11/50 (22)	N/D	40 (36,7)	N/D	3/9 (33,3)	56/176 (31,8)	59/185 (31,9)
Mortalidade cardiovascular	0	3 (60)	0	N/D	N/D	11/50 (22)	N/D	34/100 (34)	N/D	3/9 (33,3)	45/152 (29,6)	48/161 (29,8)
Acidente vascular cerebral	0	N/D	0	N/D	0	3/50 (6)	N/D	5 (4,6)	N/D	0/4 (0)	8/176 (4,5)	8/180 (4,4)
Infarto do miocárdio	0	N/D	0	N/D	0	0	N/D	4 (3,7)	N/D	0/4 (0)	4/176 (2,3)	4/180 (2,2)
Classe funcional da NYHA				N/D	N/D		N/D		N/D			
I-II	1/1 (100)	1/1 (100)	4 (100)			34/43 (79,1)		40/49 (91,6)		5/5 (100)	122/138 (88,4)	127/143 (88,9)
III-IV	0	0	0			9/43 (20,9)		9/49 (18,4)		0	16/138 (11,6)	16/143 (11,1)
Hospitalização por insuficiência cardíaca	0	0/1	0	N/D	N/D	8 (19,5)	N/D	33 (30,3)	N/D	0/5 (0)	41/161 (25,5)	41/166 (24,7)
Reintervenção mitral	0	0/1	0	N/D	N/D	0	N/D	5 (4,6)	N/D	0/5 (0)	5/161 (3,1)	5/166 (3,0)
Endocardite devido ao dispositivo	0	0/1	0	N/D	N/D	0	N/D	5 (4,6)	N/D	0/5 (0)	5/161 (3,1)	5/166 (3,0)
Trombose de dispositivo	0	0/1	0	N/D	N/D	0	N/D	6 (5,5)	N/D	0/5 (0)	6/161 (3,7)	6/166 (3,6)
Quebra do dispositivo	0	0/1	0	N/D	N/D	0	N/D	0	N/D	0/5 (0)	0/161 (0)	0/166 (0)
Embolização de dispositivo	0	0/2	0	N/D	N/D	0	N/D	0	N/D	0/5 (0)	0/161 (0)	0/166 (0)
Gravidade da RM				N/D			N/D		N/D			
Nenhuma/mínima/leve	1 (100)	2 (100)	4 (100)		5/5 (100)	42/42 (100)		62/62 (100)		6/6 (100)	110/110 (100)	116/116 (100)
Moderada/grave	0	0	0		0	0		0		0	0	0
Gradiente médio da válvula mitral	2	N/D	2,5 (1,9-3)	N/D	N/D	N/D	N/D	3±1,1	N/D	2,5	3,0	2,9
Obstrução da VSVE	0	0	0	N/D	N/D	0	N/D	0	N/D	0/6 (0)	0/161 (0)	0/167 (0)

Os valores são n, média ± desvio padrão, média (intervalo) ou n (%), conforme relatado pelos autores. *Valores expressos em média ponderada (intervalo de confiança de 95%) ou em contagens (n/N [%]) para variáveis quantitativas e qualitativas respectivamente.
Abreviaturas conforme as Tabelas 1 e 4.

taxas de obstrução da VSVE e trombose valvar foram de aproximadamente 7% cada (um caso para cada complicação) (Tabela 4).

Perspectivas futuras. O *Early Feasibility Study of the HighLife 28mm Trans-Septal Transcatheter Mitral Valve Replacement System* (Estudo de Viabilidade Inicial do Sistema de Substituição da Válvula Mitral Transcater Transeptal de 28 mm HighLife) (NCT04029337) apresentará mais informações sobre a viabilidade e os desfechos iniciais associados a esse sistema (Tabela 6).

CARDIOVALVE. Descrição do dispositivo. A Cardiovalve (Cardiovalve, Or Yehuda, Israel) é uma válvula de TMVR trifolheto bovina autoexpansível (Figura 4, Tabela 3). A válvula é ancorada no anel mitral em 24 pontos focais do tipo “sanduíche”, com um design simétrico que não requer posicionamento rotacional. Há três tamanhos de válvula disponíveis, abrangendo um tamanho anular intracomissural de 36 a 53 mm. A altura da válvula corrugada é de 32 mm. Assim que a válvula é implantada, a protusão para o ventrículo esquerdo passa para aproximadamente 12 mm.

Aspectos procedimentais. O sistema avança por meio de uma cápsula de 32 F com um eixo de 24 F, e um cateter multidirecional facilita a implantação coaxial. Inicialmente, ambos os folhetos mitrais são presos e, em seguida, um flange atrial é liberado, seguido pela aposição completa da válvula como um todo.

Resultados clínicos. Até o momento, foram relatados os resultados de uma série de casos incluindo cinco pacientes tratados com o sistema Cardiovalve

transfemoral (46) (Tabela 4). Todas as tentativas de implantes da válvula foram bem-sucedidas, com RM residual ≤ leve em todos os pacientes. No entanto, a taxa de mortalidade em 30 dias foi elevada (60%), principalmente devido a eventos de sangramento maiores. Recentemente, foi relatado o seguimento de 2 anos do primeiro implante Cardiovalve transfemoral em humanos (47), que mostrou bons desfechos clínicos e desempenho valvar ideal.

Perspectivas futuras. Os ensaios clínicos AHEAD (*European Feasibility Study of High Surgical Risk Patients With Severe Mitral Regurgitation Treated With the Cardiovalve Transfemoral Mitral Valve System*/Estudo Europeu de Viabilidade de Pacientes de Alto Risco Cirúrgico com Regurgitação Mitral Grave Tratados com o Sistema Valvular Mitral Transfemoral Cardiovalve), que estão em andamento na Europa e nos Estados Unidos, estão avaliando a viabilidade e os desfechos iniciais do sistema Cardiovalve transfemoral (NCT03339115).

ALTAVALVE. Descrição do dispositivo. O sistema AltaValve (4C Medical Technologies, Minneapolis, Minnesota, EUA) faz uso de uma tecnologia de fixação supra-anular apenas atrial. O dispositivo é composto por uma estrutura esférica de nitinol autoexpansível, com tamanho entre 50 e 95 mm (Figura 4, Tabela 3). As dimensões da esfera do implante são superdimensionadas entre 10 e 30% em relação às medidas do átrio esquerdo, e o superdimensionamento do anel anular-alvo é de 5 a 20% em relação ao diâmetro máximo da válvula mitral nativa. As células contidas na estrutura

TABELA 6 Estudos em andamento e futuros no campo da substituição da válvula mitral transcaterter

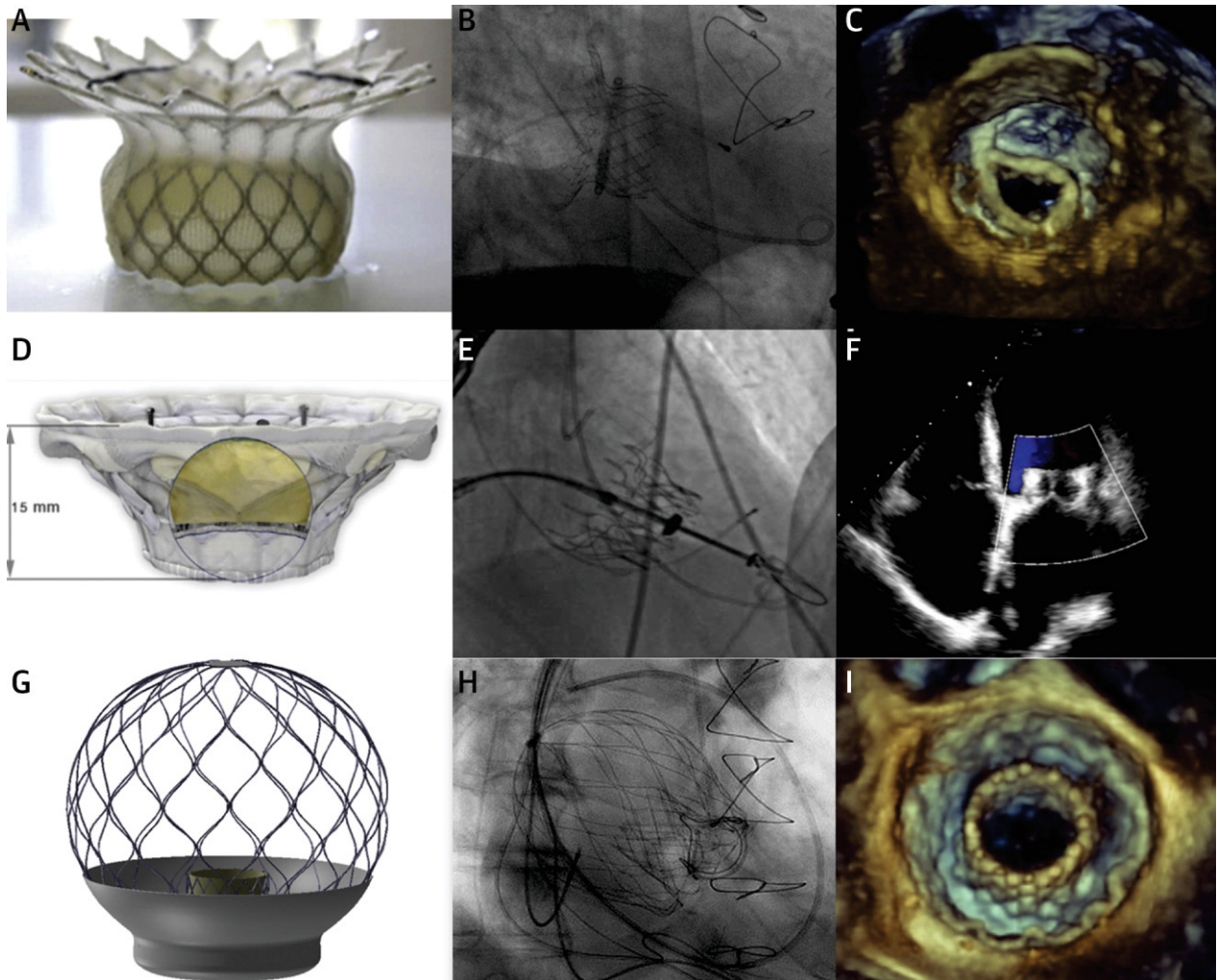
Nome do estudo	Desenho do estudo	País	Participação estimada	Critérios de inclusão	Desfechos principais	
AltaValve	Estudo de viabilidade inicial da AltaValve	EUA Japão	15	- NYHA II-III-IV - RM grave - FEVE >25% - Reparo cirúrgico prévio da válvula mitral, anuloplastia ou MitraClip permitidos	Eventos cardíacos adversos maiores em 30 dias	
CardioValve	AHEAD EU	20 centros europeus: Alemanha, Itália, Suíça	30	Para ambos os estudos: - NYHA II-III-IV - RM grau 3-4+ - FEVE >30% - Diâmetro diastólico final do VE <70 mm	Para ambos os estudos: ausência de mortalidade por todas as causas, hospitalização por todas as causas, eventos cardíacos adversos maiores, grandes eventos adversos graves relacionados ao dispositivo ou ao procedimento	
	AHEAD US EFS	EUA	15	- Ausência de calcificação severa do anel ou dos folhetos - Sem intervenção prévia da válvula		
Cephea	Estudo de viabilidade inicial (em desenvolvimento)					
Evoque	Estudo de viabilidade inicial Edwards EVOQUE TMVR	Multicêntrico, prospectivo, de braço único e aberto	EUA e Canadá	58	- NYHA II-III-IV - RM grau ≥3+ - FEVE >30% - Alto risco cirúrgico, mas operável - Sem intervenção prévia da válvula mitral - Ausência de calcificação grave de qualquer componente da válvula mitral	Segurança avaliada pela ausência de eventos adversos relacionados ao dispositivo ou ao procedimento em 30 dias
Highlife	EFS do sistema transeptal Highlife	Prospectivo, multicêntrico e de braço único		15	- NYHA III ou IV - RM grau ≥3+ para RMF - RM grau 4 para RMD	Segurança do dispositivo: ausência de eventos cardiovasculares adversos
Intrepid	APOLLO de braço único	Estudo multicêntrico de braço único	EUA, Europa e Japão	250	- Inoperável - Sem intervenção prévia da válvula mitral - RM grau ≥3+	Para todos os estudos Intrepid: mortalidade por todas as causas, acidente vascular cerebral incapacitante, reintervenção e hospitalização cardiovascular em 1 ano
	Coorte de CAM APOLLO	Estudo multicêntrico de braço único	EUA, Europa e Japão	250	- Inoperável - RM grau ≥3+ ou RM grau 3 e estenose mitral - Presença de CAM	
	EFS transfemoral da Intrepid	Estudo multicêntrico de braço único		15	N/D	
M3	Estudo de viabilidade inicial da M3 (ensaio clínico ENCIRCLE)	Estudo multicêntrico de braço único	EUA e Canadá	400	- NYHA II-III-IV - RM ≥3+ - Inadequado para opções disponíveis comercialmente	Combinação de morte ou hospitalização por insuficiência cardíaca
Tendyne	Estudo de viabilidade global/CE	Estudo multicêntrico de braço único	EUA	350	- FEVE >30% - DDFVE <70 mm - RM grau ≥3+	Sucesso do dispositivo e ausência de eventos adversos graves relacionados ao dispositivo e ao procedimento de acordo com os critérios da MVARC
	Ensaio clínico SUMMIT					
	a) Braço de randomização	Ensaio clínico randomizado 1:1 vs. MitraClip	EUA, Canadá	382	- FEVE >30% - DDFVE <70 mm - RM grau ≥3+	Sobrevida sem hospitalização por insuficiência cardíaca em 12 meses após procedimento de índice
	b) Braço não reparável	Braço único	EUA, Canadá	313	- Inadequado para reparo da válvula mitral transcaterter	Uma combinação de mortalidade por todas as causas, hospitalizações relacionadas a doenças cardiovasculares, acidente vascular cerebral ou reintervenção/reoperação da válvula mitral
c) Braço CAM grave	Braço único	EUA, Canadá	103	- CAM grave	Sobrevida sem hospitalização por insuficiência cardíaca em 12 meses após procedimento de índice	
Tiara	TIARA I: viabilidade inicial	Estudo multicêntrico de braço único	EUA e Canadá	30	- NYHA III-IV - Alto risco cirúrgico - RM grave	Ausência de mortalidade por todas as causas e eventos cardiovasculares adversos maiores
	TIARA II: estudo de viabilidade inicial estendido	Estudo multicêntrico de braço único	Europa	115	- NYHA III-IV - Alto risco cirúrgico - RM grave	Ausência de todas as causas de mortalidade, ausência de eventos adversos e redução da RM para ideal ou aceitável

CAM = calcificação do anel mitral; DDFVE = diâmetro diastólico final do ventrículo esquerdo; EFS = estudos de viabilidade inicial; RMD = regurgitação mitral degenerativa; RMF = regurgitação mitral funcional; SCVM = substituição cirúrgica da válvula mitral; outras abreviaturas conforme as Tabelas 1 e 4.

de nitinol se encaixam em um cateter de 24 F. Uma válvula trifolheto de pericárdio bovino de 27 mm está localizada no interior da estrutura, e o tamanho dela é semelhante para todos os tamanhos de implante. Essa válvula trifolheto é hidrodinamicamente equivalente a uma válvula cirúrgica de 29 mm. Uma saia de tecido é colocada no terço inferior da estrutura com o objetivo

de evitar o PVL. Atualmente, existem três tamanhos do anel anular do AltaValve: diâmetros de 40 mm, 46 mm e 54 mm.

Aspectos procedimentais. Depois de obter acesso ao átrio esquerdo (por via transeptal ou transapical), o cateter de entrega avança com o uso de um dilatador. Em seguida, a válvula é carregada e progressivamente

FIGURA 4 Sistemas de TMVR transapical/transapical-transfemoral (Parte 2)

(A) Válvula Highlife. (B) Visão fluoroscópica. (C) Ecocardiografia tridimensional, implante subanular. (A a C) Reproduzido de Barbanti et al. (44) com permissão da Elsevier. (D) Cardiovalve. (E) Visão fluoroscópica da Cardiovalve. (F) Ecocardiografia (corte de quatro câmaras) da Cardiovalve. (D a F) Reproduzido de Maisano et al. (47) com permissão da Elsevier. (G) AltaValve. (H) Visão fluoroscópica do AltaValve. (I) Ecocardiografia tridimensional do AltaValve. (G) Reproduzido de Nunes Ferreira-Neto et al. (49) com permissão da Elsevier. Abreviaturas conforme a Figura 1.

implantada ao puxar o cateter de entrega. Durante essa manobra, é possível fazer o reposicionamento da válvula por meio de angulações suaves e/ou movimentos de empurrar-puxar (48).

Resultados clínicos. Os dados publicados com base nesse sistema são limitados a dois relatos de casos, ambos realizados transapicalmente (49,50) (Tabela 4). A taxa de acerto técnico foi de 100%, e o desempenho da válvula pós-procedimento foi ideal em ambos os pacientes. Um paciente morreu logo após o procedimento devido a um sangramento grave, enquanto o outro paciente apresentou melhora clínica significativa em até mais de 12 meses de seguimento. O primeiro caso

realizado por acesso transfemoral foi relatado recentemente (51).

Perspectivas futuras. Mais dados estarão disponíveis em um futuro próximo, e o estudo de viabilidade inicial em andamento trará informações adicionais sobre os desfechos clínicos obtidos com o sistema transfemoral AltaValve (Tabela 6).

SAPIEN M3. Descrição do dispositivo. O sistema Sapien M3 (Edwards Lifesciences, Irvine, Califórnia, EUA) é composto por duas partes diferentes: o suporte e a válvula (Figura 5, Tabela 3). O suporte é feito de nitinol e revestido com politetrafluoroetileno e foi projetado para circundar as cordas tendíneas abaixo

do nível do anel mitral por meio de uma volta-guia de grande diâmetro (37 mm). As voltas subsequentes de menor diâmetro (25,5 mm) servem de âncora para a válvula, e o revestimento de tereftalato de polietileno ajuda a evitar a migração/embolização. A válvula Sapien M3 é idêntica à válvula aórtica Sapien 3 de 29 mm de diâmetro (52), com a adição de uma vedação externa de tereftalato de polietileno tricostada que cobre toda a superfície externa da estrutura da válvula. O sistema inteiro pode ser implantado através de um introdutor femoral de 20 F.

Aspectos procedimentais. Enquanto estiver conectado ao cateter de entrega, o suporte é totalmente recuperável. A válvula é expansível por balão e é implantada no suporte supramencionado sob *rapid pacing*, de forma muito semelhante à válvula Sapien 3 para o tratamento da degeneração da prótese mitral.

Resultados clínicos. Webb et al. (53) relataram os resultados da primeira experiência clínica com a válvula M3 incluindo 10 pacientes (Tabela 4). O acerto técnico foi alcançado em nove pacientes (90%), e os desfechos de 30 dias revelaram ausência de mortalidade, além de função valvar ideal em todas as válvulas implantadas (o caso com falha na implantação ocorreu devido a derrame pericárdico durante a colocação do suporte). Uma avaliação adicional desse sistema de válvula está em andamento em um estudo de viabilidade inicial nos Estados Unidos e no Canadá, e os resultados dos primeiros 35 pacientes incluídos nesse estudo revelaram uma taxa de acerto técnico de 88,6%, sem mortes relacionadas ao procedimento e uma incidência de acidente vascular cerebral em 30 dias de 8,6% (54).

Perspectivas futuras. O ensaio clínico ENCIRCLE que está em andamento para a válvula Sapien M3 ajudará a determinar os desfechos iniciais e intermediários desse dispositivo (NCT04153292) (Tabela 6).

EVOQUE. Descrição do dispositivo. O sistema EVOQUE (Edwards Lifesciences) é a iteração mais recente da válvula CardiaQ anterior (Edwards Lifesciences) (Figura 5, Tabela 3). A válvula é composta por uma estrutura de nitinol autoexpansível, trifolhetos de pericárdio bovino e uma saia de tecido. A válvula usa um mecanismo de ancoragem específico que envolve o aparelho subvalvar. Resumidamente, o sistema “captura” os folhetos mitrais e as cordas subvalvares com o auxílio de âncoras ventriculares. Atualmente, está disponível nos tamanhos de 44 e 48 mm. O sistema de aplicação EVOQUE tem 28 F e é compatível com ambos os tamanhos de válvula.

Aspectos procedimentais. O sistema de entrega permite três planos de movimento, o que facilita o cruzamento do septo interatrial e o alinhamento coaxial dentro da válvula mitral (monitorado por ETE durante

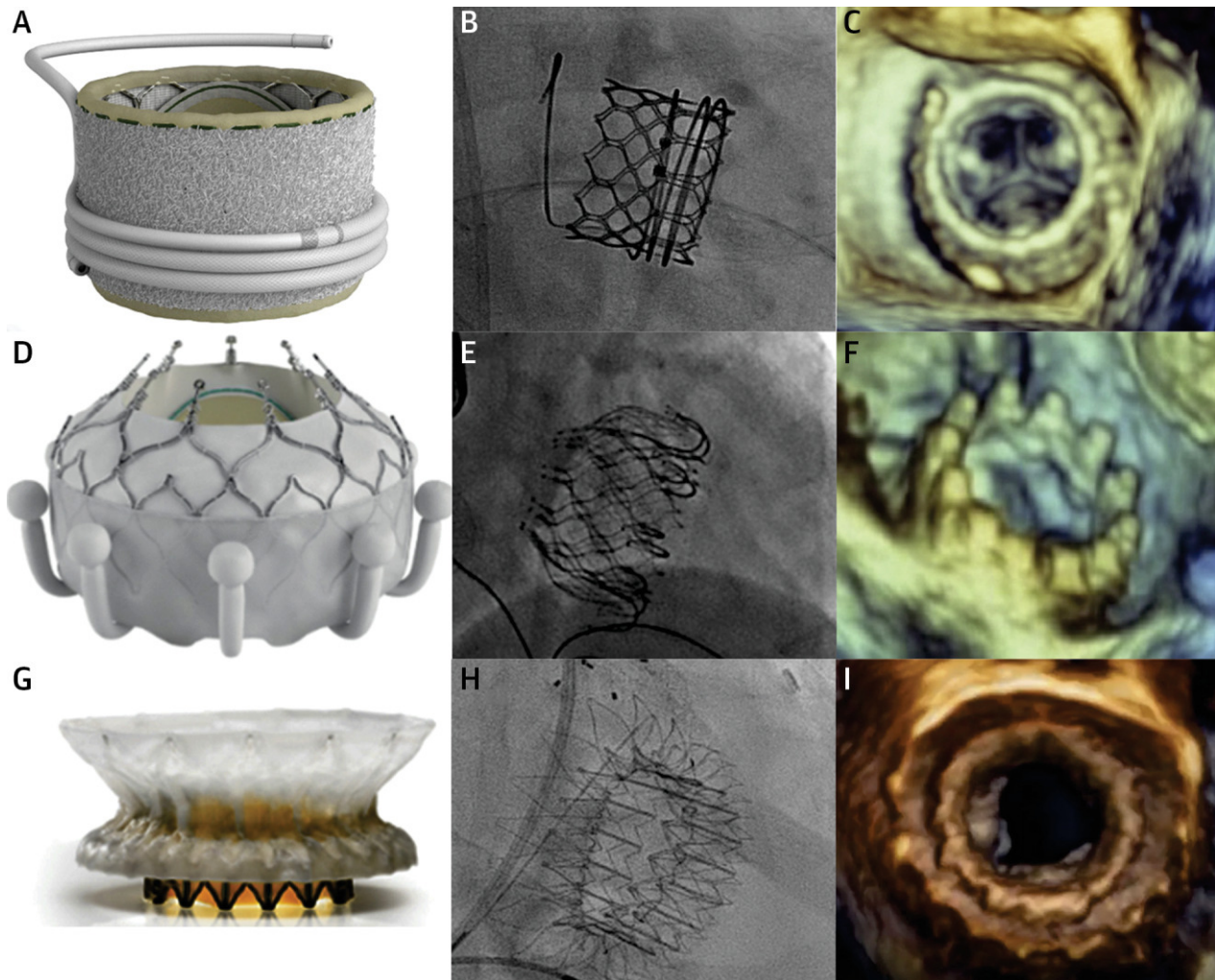
a implantação). Um controle de profundidade independente permite o posicionamento preciso ao nível do anel mitral, mantendo o alinhamento coaxial. Durante a implantação, o sistema é fixado em um suporte estabilizador. Depois de fazer o cruzamento do anel da válvula mitral com o dispositivo, a porção da saída ventricular da válvula é parcialmente expandida pela retirada de uma cápsula de restrição externa. A expansão posterior da porção da saída faz com que as âncoras ventriculares capturem os folhetos mitrais e o aparelho subvalvar. A porção de entrada atrial da válvula com sua saia de vedação é expandida na sequência.

Resultados clínicos. Os resultados dos 14 pacientes iniciais tratados com esse sistema de válvula (programa canadense de acesso especial + viabilidade precoce nos EUA) foram relatados recentemente (55) (Tabela 4). O acerto técnico foi alcançado em todos os pacientes, exceto em um, que exigiu a conversão para cirurgia cardíaca aberta. No seguimento de 30 dias, foi observada uma morte (causa não cardiovascular), e as taxas de qualquer tipo de acidente vascular cerebral e sangramento maior/com risco de vida foram de 14,3 e 21,4% respectivamente. O desempenho da válvula hemodinâmica foi ideal (não houve casos de PVL, e todos os pacientes exibiram grau de RM \leq leve).

Perspectivas futuras. O Evoque EFS está em andamento e com recrutamento ativo (NCT02718001). Uma nova iteração do sistema, que permite a recaptura e recuperação completa da válvula, estará disponível nos próximos meses.

CEPHEA. Descrição do dispositivo. O sistema Cephea TMVR (Abbott, Menlo Park, Califórnia, EUA) é composto por uma estrutura de disco duplo de nitinol autoexpansível e uma válvula bovina central trifolheto (Figura 5, Tabela 3). A prótese tem um *design* de conformabilidade multinível, tornando a válvula capaz de se adaptar a várias anatomias, e se ancora no anel mitral por meio de forças de compressão axial. O disco atrial é posicionado no assoalho do átrio esquerdo, a coluna central fornece uma plataforma estável para o suporte do folheto, e o disco ventricular se ancora na região subanular. Essa arquitetura modular isola a prótese contra a deformação externa. A válvula é implantada por meio de um sistema de entrega transfemoral dedicado que usa a abordagem transfemoral, e há apenas um único tamanho de válvula (cintura central de 36 mm) disponível para uso clínico até o momento.

Aspectos procedimentais. O disco ventricular é implantado a partir do nível da porção distal do FMA, e, assim que estiver totalmente aberto e em contato com o anel, o disco atrial será progressivamente implantado, resultando na aposição completa da válvula no anel mitral.

FIGURA 5 Sistemas de TMVR transfemorais

(A) Válvula e suporte M3. (B) Visão fluoroscópica da M3. (C) Ecocardiografia tridimensional (visão cirúrgica) da M3. (A a C) Reproduzido de Webb et al. (53) com permissão da Elsevier. (D) Válvula Evoque. (E) Visão fluoroscópica da Evoque. (F) Ecocardiografia tridimensional do sistema Evoque. (D a F) Reproduzido de Webb et al. (55) com permissão da Elsevier. (G) Válvula Cephea. (H) Visão fluoroscópica da Cephea. (I) Ecocardiografia tridimensional da Cephea. (G e H) Reproduzido de Alperi et al. (56) com permissão da Elsevier. Abreviaturas conforme a Figura 1.

Resultados clínicos. Foram publicados quatro casos de TMVR com o uso da válvula Cephea (56,57), todos em pacientes com RM orgânica (Tabelas 4 e 5). As quatro válvulas foram implantadas com sucesso (taxa de acerto técnico de 100%) com função valvar imediata ideal. No seguimento, todos os pacientes apresentaram melhora na classe funcional, nenhuma complicação relacionada à válvula foi observada, e o posicionamento e a função da válvula (avaliada via TCC e ecocardiografia) foram excelentes.

Perspectivas futuras. Um estudo de viabilidade inicial da válvula Cephea será iniciado em 2021 nos Estados Unidos e Canadá.

PERSPECTIVAS CLÍNICAS

FALHA DE TRIAGEM. Uma das principais razões que apoiam o desenvolvimento de sistemas percutâneos de TMVR tem sido a possibilidade de tratar uma variedade maior de anatomias e mecanismos de falha valvar com o uso de uma única técnica. No entanto, uma quantidade importante de pacientes encaminhados para TMVR acaba sendo rejeitada, e essa alta taxa de falha de triagem (geralmente > 50%) está parcialmente relacionada a questões anatômicas e dimensionais, em especial, anéis mitrais muito grandes ou pequenos para um tamanho de válvula específico e um risco excessivo

de obstrução da VSVE (29,33,56,58). É importante ressaltar que muitos estudos relatando experiências clínicas iniciais com novos sistemas de TMVR não forneceram dados sobre as taxas de falha de triagem. Seria importante fazer um detalhamento sistemático da taxa e das razões para a falha de triagem em relatórios futuros sobre a TMVR a fim de fornecer uma imagem real da aplicabilidade global dessa tecnologia e permitir a avaliação das mudanças relacionadas a diferentes iterações da válvula ao longo do tempo. Espera-se que haja uma variedade maior de tamanhos de válvulas disponível nos próximos anos para a maioria dos sistemas de TMVR. Esse fato, juntamente com o desenvolvimento de perfis valvares mais baixos, o que permite uma interação mínima com a VSVE, certamente ajudará a reduzir as taxas de falha de triagem.

VISÃO GERAL DOS DESFECHOS CLÍNICOS. Até o momento, a maioria dos casos de TMVR ao redor do mundo foi realizada por meio de uma abordagem transapical retrógrada, uma vez que os sistemas de TMVR dedicados de primeira geração foram projetados principalmente para serem implantados transapicalmente. O acesso transapical facilita implantes mais diretos, pois minimiza a distância entre o introdutor e a válvula mitral. No entanto, vários estudos na área de TAVR mostraram os efeitos prejudiciais associados a um acesso transapical (59,60), os quais estão provavelmente relacionados à lesão miocárdica inerente e à necessidade de períodos maiores de recuperação hospitalar após uma toracotomia esquerda. Além disso, o impacto negativo do acesso transapical pode ser ainda maior em populações frágeis e altamente comórbidas, como os pacientes que acabam por se submeter a TMVR. O *design* dos sistemas de distribuição de perfil inferior com a capacidade de dobrar e rastrear o fio-guia adequadamente após o cruzamento transeptal tem sido um dos maiores desafios de engenharia nesse campo. Após várias iterações, chegou-se a uma quantidade crescente de implantes bem-sucedidos com vários dispositivos de TMVR usando a abordagem transfemoral. Os principais desfechos iniciais após a TMVR avaliados de acordo com o acesso (Tabela 4) demonstraram que as taxas de acerto técnico foram bastante semelhantes tanto na estratégia transfemoral quanto na transapical, enquanto as taxas de mortalidade do procedimento foram ligeiramente menores na abordagem transfemoral. Deve-se notar que a maioria dos pacientes submetidos a TMVR transapical tinha RM funcional, ou seja, provavelmente apresentando fração de ejeção mais baixa e cardiopatia mais avançada. Porém, esses achados são encorajadores e, se esses resultados preliminares forem confirmados em séries maiores, uma abordagem totalmente percutânea transfemoral-transeptal provavelmente acabará

se tornando a estratégia padrão (como no campo da TAVR). Além disso, a mudança da TMVR transapical para transfemoral estaria associada a uma recuperação pós-procedimento mais rápida e a um tempo de internação menor. Por outro lado, o acesso transfemoral apresenta o dilema clínico sobre fechar a comunicação interatrial iatrogênica remanescente após o implante da válvula. A justificativa que baseia o fechamento septal é evitar a sobrecarga de volume do ventrículo direito e pulmonar. Um ensaio clínico publicado recentemente que randomizou pacientes para o fechamento do defeito interatrial ou tratamento conservador 1 mês após o TEER não conseguiu demonstrar melhores desfechos (teste de caminhada de 6 min, peptídeo natriurético do tipo N-terminal pró-B, insuficiência cardíaca e mortalidade) com a estratégia intervencionista (61). No entanto, esse ensaio se baseou em uma coorte pequena (n = 80), e, portanto, cada paciente deve ser avaliado individualmente até a coleta de dados mais robustos. Tanto o refinamento do procedimento quanto as iterações tecnológicas (por exemplo, dispositivos de TMVR transeptais que permitem a recaptura e recuperabilidade parcial/total da válvula) são essenciais para melhorar os desfechos clínicos da TMVR em um futuro próximo.

O acidente vascular cerebral tem sido uma das piores complicações associadas a procedimentos cardíacos estruturais, já tendo sido demonstrado seu impacto na mortalidade precoce (62,63). Para os receptores da TMVR atuais, a taxa de acidente vascular cerebral precoce foi de aproximadamente 4%, resultado maior em comparação à série do TEER (64,65) e semelhante ao relatado na série da TAVR (66). Embora esses resultados possam estar parcialmente relacionados à curva de aprendizado juntamente com o uso de dispositivos e sistemas de aplicação de primeira geração, são necessários esforços adicionais para diminuir o risco de eventos cerebrovasculares durante procedimentos de TMVR. É importante destacar que não foram utilizados dispositivos de proteção embólica (ou esse uso não foi relatado) no campo da TMVR. Dados anteriores sugeriram que era viável usar sistemas de proteção cerebral durante o TEER e que esse uso estava associado a uma alta taxa (quase 100%) de material sendo capturado dentro do filtro durante a intervenção (67). A segurança e a eficácia desses sistemas para a TMVR permanecem desconhecidas e precisam de maior investigação. Além disso, ainda precisam ser determinados o nível ideal de anticoagulação durante os procedimentos e o tipo de regime antitrombótico no período periprocedimento.

Uma das maiores armadilhas desde o início da experiência de TMVR tem sido a alta incidência de eventos de sangramento iniciais maiores ou com risco de vida. Embora esses eventos possam ser parcialmente explicados pelo uso de terapias anticoagulantes intensas

em pacientes com maior risco de sangramento, o uso rotineiro de cateteres de grande calibre para acessos transapicais e transfemorais também teve um papel significativo. Na verdade, um dos maiores estudos de TMVR com avaliação de um sistema de TMVR transapical relatou que as taxas de reoperação em 30 dias devido a problemas de sangramento relacionados ao acesso transapical chegavam a 10% (41). Após uma revisão abrangente da experiência clínica inicial com os sistemas de TMVR atuais, as taxas de sangramento maior em 30 dias/com risco de vida foram bastante semelhantes entre as intervenções transapicais e transfemorais. No entanto, é importante destacar que esses resultados refletiram a experiência inicial da maioria dos dispositivos transfemorais, ao passo que foram relatadas séries maiores para sistemas transapicais (um número cinco vezes maior de pacientes foi tratado com TMVR transapical em comparação à abordagem transfemoral). Dessa forma, não se deve descartar que o efeito importante da curva de aprendizado seja um fator importante que afeta esses resultados iniciais. São necessários estudos maiores para obter conhecimentos mais aprofundados sobre esse assunto.

O risco de obstrução da VSVE após TMVR tem se mostrado um fator importante, o qual provavelmente limita uma expansão mais rápida da técnica. Essa complicação foi relatada em um número baixo de casos de TMVR (<1%) (45,55), provavelmente devido ao processo de inclusão anatômica preciso que levou a uma população altamente selecionada (excluindo pacientes com risco de obstrução da VSVE). A ETE imediata pós-procedimento será de vital importância com a implementação de sistemas transfemorais parcialmente/totalmente recapturáveis e recuperáveis. Ela ajuda a determinar a presença de obstrução da VSVE logo após o posicionamento da válvula e antes da liberação final. Porém, é preciso levar em consideração que o estado hemodinâmico do paciente (anestesia geral, provavelmente hipovolêmico) mudará após o procedimento, e, portanto, deve ser refeita uma avaliação abrangente nas horas seguintes ao implante.

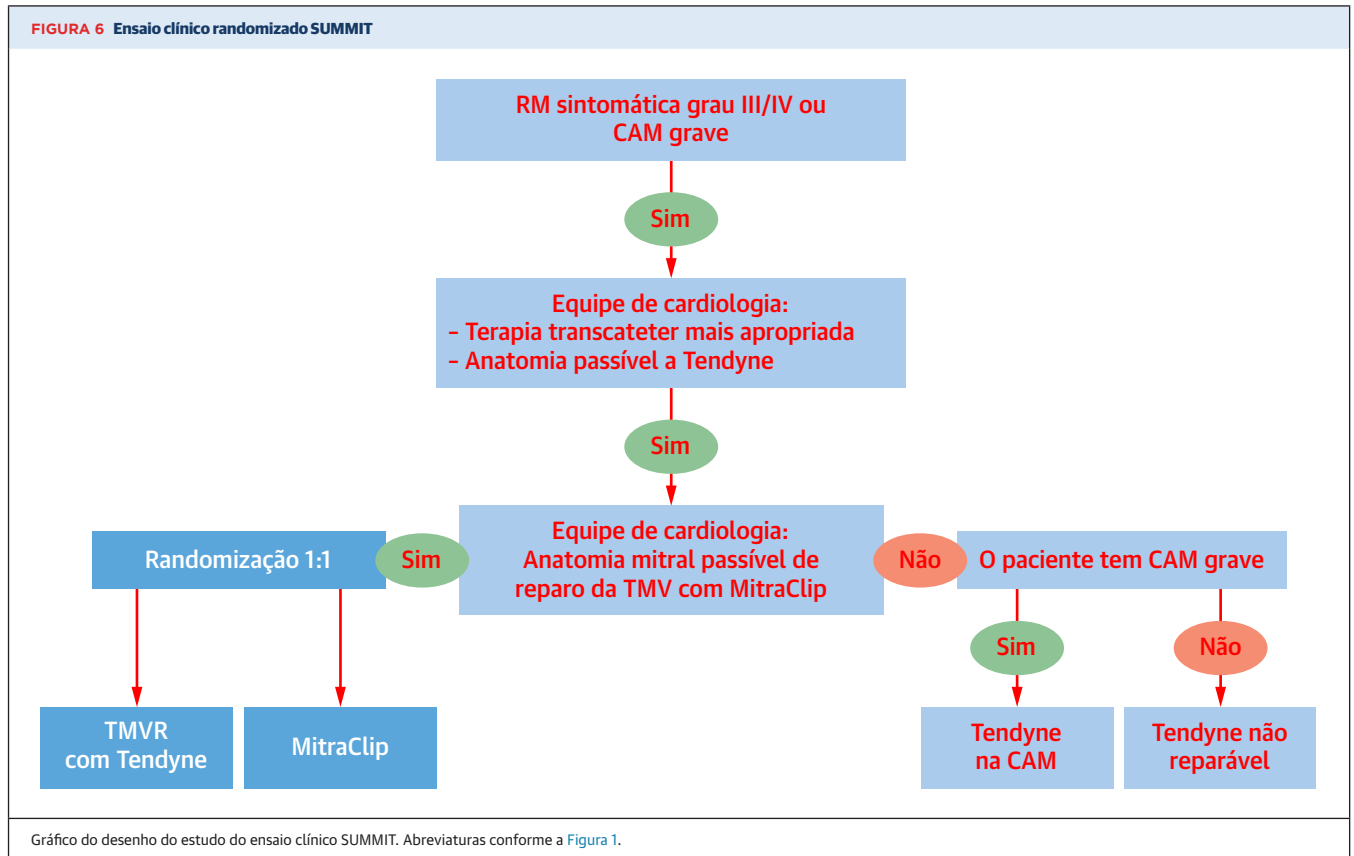
Algumas técnicas promissoras de prevenção e resgate foram propostas para receptores de TMVR com alto risco ou com presença de obstrução clinicamente significativa da VSVE pós-procedimento, como ablação septal por álcool, ablação septal por radiofrequência, *kissing-balloon* (insuflação do balão de valvoplastia aórtica no nível da VSVE simultaneamente à implantação da válvula mitral) ou TAVR após TMVR (68-70). No entanto, essas técnicas ainda precisam de validação adicional, de modo que seu uso não pode ser recomendado atualmente. A técnica de laceração percutânea intencional do FMA para evitar a obstrução do fluxo de saída (LAMPPOON) merece destaque adicional. Essa

técnica totalmente percutânea abrange dois acessos arteriais para realizar, por meio de um fio-guia de 0,014 pol. e dois cateteres-guia, uma laceração do FMA, acabando por dividir essa estrutura pela metade. O objetivo é facilitar o esvaziamento ventricular esquerdo após a TMVR, minimizando a obstrução da VSVE dependente do deslocamento apical do FMA. Ela foi relatada pela primeira vez em 2017, e um ensaio de viabilidade demonstrou sua segurança com uma taxa de acerto de 100% em 30 pacientes (71,72). Embora ainda sejam necessárias uma validação e experiência maiores, essa abordagem parece promissora, especialmente para pacientes dentro da faixa superior de comprimento e redundância do FMA. No entanto, é importante destacar que alguns sistemas de TMVR dedicados (por exemplo, Evoque) são propositalmente projetados para capturar os folhetos da válvula mitral durante a implantação, incorporando-os, assim, na estrutura do stent. A técnica LAMPPOON não entra nesse cenário específico.

DESEMPENHO DA VÁLVULA. Os dados disponíveis atualmente mostram que a TMVR reduz significativamente o grau de RM quando a válvula é implantada adequadamente. Na verdade, deixando de lado os procedimentos malsucedidos (por exemplo, mau posicionamento ou impossibilidade de implantação do dispositivo), tem havido uma taxa muito baixa de casos com RM maior que a severidade leve após a TMVR. Além disso, o gradiente residual médio tem sido baixo (média de 2 a 3 mmHg) para todos os sistemas de válvula de TMVR.

Porém, as taxas de trombose valvar em 30 dias e 1 ano de seguimento (aproximadamente 2,0 e 3,5% respectivamente) são preocupantes (33,55) e trazem à tona a questão do manejo antitrombótico para esses pacientes. Na verdade, uma taxa considerável de trombose da válvula foi observada entre os primeiros 35 receptores de Tendyne no estudo de viabilidade inicial (6 de 35, 17,1%) quando a anticoagulação oral ainda não era obrigatória conforme o protocolo de estudo. Posteriormente, sob a terapia antivitaminas K necessária, não foram encontrados mais eventos trombóticos relacionados ao dispositivo (33). Na experiência inicial com os dispositivos atuais de TMVR, era comum haver uma estratégia abrangendo pelo menos 3 a 6 meses de anticoagulação oral com antagonista da vitamina K (33,41,53,56), embora alguns pacientes com Evoque (23,1%) tenham recebido novos anticoagulantes orais (55). É importante destacar que o uso de terapia antiplaquetária foi variável entre os estudos que a relataram, com taxas de tratamento antiplaquetário único concomitante variando entre 53 e 100% para pacientes com Evoque (55) e Intrepid (41) respectivamente.

Os resultados relativos ao desempenho da válvula são encorajadores, embora também deva ser levado em

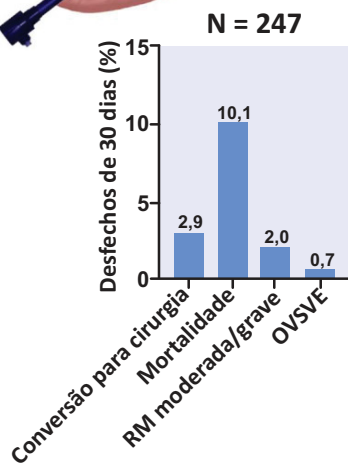
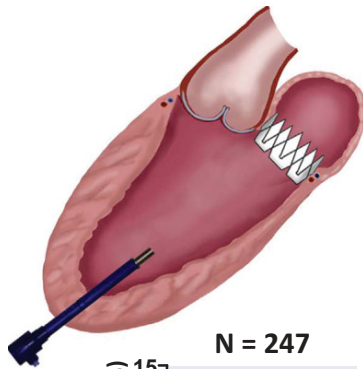
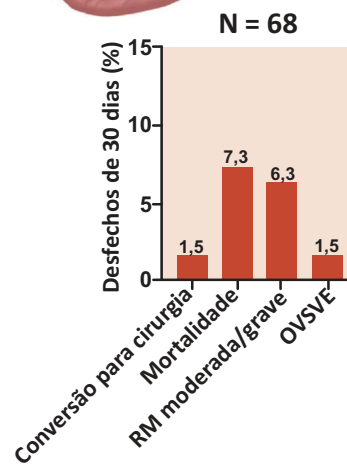
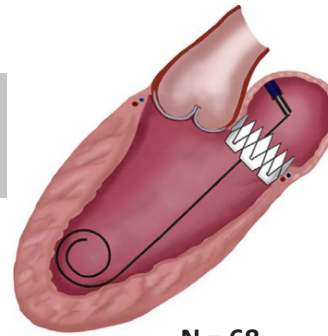


consideração um efeito de risco competitivo responsável por esses achados positivos. São necessários dados clínicos e ecocardiográficos de longo prazo. Enquanto isso, a terapia de anticoagulação por vários meses deveria provavelmente ser administrada após a TMVR (independentemente da presença de fibrilação atrial). O tipo e o nível de anticoagulação e o papel da adição da terapia antiplaquetária precisarão ser determinados.

TEER VS. TMVR. Os dados atuais sugerem superioridade da TMVR em comparação ao TEER quanto ao desempenho da válvula e à presença de RM residual. A recorrência significativa de RM após TEER foi relatada em cerca de 6% dos casos (73), e seu aparecimento é um preditor bem conhecido de desfechos clínicos piores. Por outro lado, a TMVR está muito atrás do TEER em termos de segurança procedimental e eventos cardiovasculares adversos importantes. Embora a TMVR possa ser mais eficaz em relação à resolução de RM completa (resultado “semelhante ao cirúrgico”), seu uso não é recomendado para pacientes que exibem características anatômicas ideais para o TEER. No entanto, a TMVR parece ser uma boa alternativa para pacientes de alto risco com RM não passíveis de TEER. Para os casos situados entre os dois cenários supramencionados (viáveis, mas não

ideais para o reparo da TMV), uma grande ênfase deve ser dada aos principais fatores que preveem a falha do TEER e a recorrência de RM, uma vez que o reparo de borda a borda impediria a TMVR subsequente para a vasta maioria dos sistemas disponíveis. É importante destacar que, embora o TEER não tenha demonstrado desfechos clínicos melhores do que a terapia médica ou cirurgia cardíaca para pacientes com RM orgânica, foi demonstrado que seu uso para RM funcional reduz tanto as internações por insuficiência cardíaca quanto a mortalidade (4). Portanto, a etiologia da RM deve ser uma parte central no processo de tomada de decisão para pacientes potenciais à TMVR, com preferência pelo TEER em casos de RM funcional factíveis.

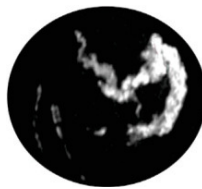
Recentemente, um descolamento de clipe eletrocirúrgico do FMA foi proposto como uma alternativa para facilitar a TMVR em pacientes com RM, independentemente de TEER prévio; entretanto, essa técnica requer maior validação (74). As opções de tratamento da válvula mitral percutânea estão aumentando rapidamente, e, conseqüentemente, cardiologistas, cirurgiões cardíacos e médicos da doença valvular cardíaca terão de lidar com um número crescente de opções de tratamento e algoritmos. Ensaios clínicos futuros trarão mais informações sobre esse tópico. Entre os

ILUSTRAÇÃO CENTRAL Presente e futuro da substituição transcaterter da válvula mitral**TMVR transapical****TMVR transfemoral**

Taxa de acerto técnico geral = 93,7%

Futuro do campo de TMVR

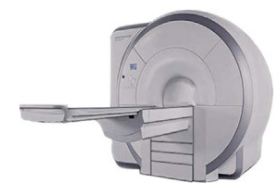Ensaio clínico em andamento e futuros



Aplicabilidade clínica em anatomias complexas (ex.: CAM)

**Iterações do dispositivo:**

- Sistemas TF parciais/totalmente reposicionáveis
- Mais tamanhos disponíveis
- Dispositivos de perfil inferior



Refinamento do planejamento e da orientação de imagens

Alperi, A. et al. J Am Coll Cardiol. 2021;77(24):3058-78.

Principais resultados iniciais das abordagens transapicais e transfemorais da TMVR (**parte superior**) e perspectivas futuras do campo da TMVR (**parte inferior**). CAM = calcificação do anel mitral; Mod/Grav = moderada ou grave; OVSVE = obstrução da via de saída do ventrículo esquerdo; RM = regurgitação mitral; TCC = tomografia computadorizada cardíaca; TF = transfemoral; TMVR = substituição transcaterter da válvula mitral; TMVr = reparo transcaterter da válvula mitral.

estudos em andamento, há o ensaio clínico randomizado SUMMIT, que compara TMVR e TEER (Figura 6) e ajudará a determinar o papel da TMVR no tratamento de pacientes com RM.

CONCLUSÕES

A TMVR surgiu como uma nova abordagem para o tratamento da doença da válvula mitral e pode ajudar a solucionar algumas das limitações associadas ao TEER e à reparação/substituição cirúrgica da válvula mitral (Ilustração Central). No entanto, a existência de vários desafios relacionados principalmente à anatomia complexa da válvula mitral impediu uma disseminação mais rápida da técnica. A seleção de pacientes com base no histórico clínico e na adequação guiada por imagem é uma etapa importante antes da realização da TMVR. A TCC é um pré-requisito para a triagem anatômica e permite o dimensionamento anular ideal, a avaliação e a quantificação de cálcio, bem como a estratificação de risco para complicações relacionadas especificamente ao procedimento. Atualmente, nove sistemas de TMVR estão sob investigação clínica, e as iterações contínuas do dispositivo levaram à possibilidade de implantes transfemorais-transeptais totalmente percutâneos com até seis sistemas de TMVR diferentes. Os procedimentos

transfemorais demonstraram desfechos promissores em sua experiência clínica inicial, gerando resultados semelhantes ou mesmo ligeiramente melhores do que os transapicais. No entanto, ainda existem várias preocupações a respeito desse tópico, como a alta taxa de eventos de sangramentos maiores, o risco de obstrução da VSVE e as taxas de mortalidade precoce relativamente altas. Ensaio clínico futuro estão sendo ansiosamente aguardados para trazer mais informações a esse campo em expansão.

APOIO FINANCEIRO E DECLARAÇÕES DOS AUTORES

O Dr. Alperi recebeu financiamento da Fundacion Alfonso Martin Escudero (Madrid, Espanha). O Dr. Rodés-Cabau é o titular da Cadeira de Pesquisa da "Fondation Famille Jacques Larivière" para o desenvolvimento de intervenções estruturais em cardiopatias; ele recebeu financiamentos de pesquisa institucionais e atua como consultor da Edwards Lifesciences. O Dr. Granada é cofundador e acionista da Cephea Valve Technologies. Todos os demais autores informaram não ter relações relevantes para os conteúdos deste artigo a serem declaradas.

CORRESPONDÊNCIA: Dr. Josep Rodés-Cabau, Quebec Heart & Lung Institute, Laval University, 2725 Chemin Ste-Foy, G1V 4GS, Quebec City, Quebec, Canadá. E-mail: josep.rodés@criucpq.ulaval.ca. Twitter: @IUCPQ.

REFERÊNCIAS

1. Nkomo VT, Gardin JM, Skelton TN, Gottdiener JS, Scott CG, Enriquez-Sarano M. Burden of valvular heart diseases: a population-based study. *Lancet* 2006;368:1005-11.
2. Coffey S, Cairns BJ, lung B. The modern epidemiology of heart valve disease. *Heart* 2016;102(1):75-85.
3. Mirabel M, lung B, Baron G, et al. What are the characteristics of patients with severe, symptomatic, mitral regurgitation who are denied surgery? *Eur Heart J* 2007;28:1358-65.
4. Stone GW, Lindenfeld JA, Abraham WT, et al. Transcatheter mitral-valve repair in patients with heart failure. *N Engl J Med* 2018;379:2307-18.
5. Nishimura RA, Otto CM, Bonow RO, et al. 2017 AHA/ACC focused update of the 2014 AHA/ACC guideline for the management of patients with valvular heart disease: a report of the American College of Cardiology/American Heart Association Task Force on Clinical Practice Guidelines. *J Am Coll Cardiol* 2017;70:252-89.
6. Feldman T, Foster E, Glower DD, et al. Percutaneous repair or surgery for mitral regurgitation. *N Engl J Med* 2011;364:1395-406.
7. Nishimura RA, Vahanian A, Eleid MF, Mack MJ. Mitral valve disease - Current management and future challenges. *Lancet* 2016;387:1324-34.
8. Chiarito M, Pagnesi M, Martino EA, et al. Outcome after percutaneous edge-to-edge mitral repair for functional and degenerative mitral regurgitation: a systematic review and meta-analysis. *Heart* 2018;104:306-12.
9. Lee APW, Hsiung MC, Salgo IS, et al. Quantitative analysis of mitral valve morphology in mitral valve prolapse with real-time 3-dimensional echocardiography: Importance of annular saddle shape in the pathogenesis of mitral regurgitation. *Circulation* 2013;127:832-41.
10. Antoine C, Mantovani F, Benfari G, et al. Pathophysiology of degenerative mitral regurgitation: new 3-dimensional imaging insights. *Circ Cardiovasc Imaging* 2018;11:e005971.
11. Movva R, Murthy K, Romero-Corral A, Seetha Rammohan HR, Fumo P, Pressman GS. Calcification of the mitral valve and annulus: systematic evaluation of effects on valve anatomy and function. *J Am Soc Echocardiogr* 2013;26:1135-42.
12. Del Forno B, De Bonis M, Agricola E, et al. Mitral valve regurgitation: a disease with a wide spectrum of therapeutic options. *Nat Rev Cardiol* 2020;17:807-27.
13. Rajamannan NM. Calcific aortic stenosis. Lessons learned from experimental and clinical studies. *Arterioscler Thromb Vasc Biol* 2009;29:162-8.
14. Mackensen GB, Lee JC, Wang DD, et al. Role of echocardiography in transcatheter mitral valve replacement in native mitral valves and mitral rings. *J Am Soc Echocardiogr* 2018;31:475-90.
15. Weir-McCall JR, Blanke P, Naoum C, Delgado V, Bax JJ, Leipsic J. Mitral valve imaging with CT: Relationship with transcatheter mitral valve interventions. *Radiology* 2018;288:638-55.
16. Thériault-lauzier P, Dorfmeister M, Mylotte D, et al. Quantitative multi-slice computed tomography assessment of the mitral valvular complex for transcatheter mitral valve interventions part 2: geometrical measurements in patients with functional mitral regurgitation. *EuroIntervention* 2016;12:1021-30.
17. Blanke P, Dvir D, Cheung A, et al. Mitral annular evaluation with CT in the context of transcatheter mitral valve replacement. *J Am Coll Cardiol Img* 2015;8:612-5.
18. Natarajan N, Patel P, Bartel T, et al. Periprocedural imaging for transcatheter mitral valve replacement. *Cardiovasc Diagn Ther* 2016;6:144-59.
19. Guerrero M, Wang DD, Pursnani A, et al. A cardiac computed tomography-based score to categorize mitral annular calcification severity and predict valve embolization. *J Am Coll Cardiol Img* 2020;13:1945-57.
20. Brodov Y, Konen E, Di Segni M, et al. Mitral annulus calcium score. *Circ Cardiovasc Imaging* 2019;12:e007508.
21. Blanke P, Weir-McCall JR, Achenbach S, et al. Computed tomography imaging in the context of Transcatheter Aortic Valve Implantation (TAVI)/ Transcatheter Aortic Valve Replacement (TAVR): an expert consensus document of the Society of Cardiovascular Computed Tomography. *J Am Coll*

- Cardiol *Imaging* 2019;12:1-24.
22. Yoon SH, Bleiziffer S, Latib A, et al. Predictors of left ventricular outflow tract obstruction after transcatheter mitral valve replacement. *J Am Coll Cardiol Interv* 2019;12:182-93.
 23. Blanke P, Naoum C, Dvir D, et al. Predicting LVOT obstruction in transcatheter mitral valve implantation: concept of the neo-LVOT. *J Am Coll Cardiol Imaging* 2017;10:482-5.
 24. Wang DD, Eng MH, Greenbaum AB, et al. Validating a prediction modeling tool for left ventricular outflow tract (LVOT) obstruction after transcatheter mitral valve replacement (TMVR). *Catheter Cardiovasc Interv* 2018;92:379-87.
 25. Kohli K, Wei ZA, Yoganathan AP, Oshinski JN, Leipsic J, Blanke P. Transcatheter mitral valve planning and the neo-LVOT: utilization of virtual simulation models and 3D Printing. *Curr Treat Options Cardiovasc Med* 2018;20:99.
 26. Silbiger JJ, Lee S, Christia P, Perk G. Mechanisms, pathophysiology, and diagnostic imaging of left ventricular outflow tract obstruction following mitral valve surgery and transcatheter mitral valve replacement. *Echocardiography* 2019;36:1165-72.
 27. Murphy DJ, Ge Y, Don CW, et al. Use of cardiac computerized tomography to predict neo-left ventricular outflow tract obstruction before transcatheter mitral valve replacement. *J Am Heart Assoc* 2017;6:1-13.
 28. Reid A, Ben Zekry S, Turaga M, et al. Neo-LVOT and transcatheter mitral valve replacement: expert recommendations. *J Am Coll Cardiol Imaging* 2021;14:854-66.
 29. Meduri CU, Reardon MJ, Lim DS, et al. Novel multiphase assessment for predicting left ventricular outflow tract obstruction before transcatheter mitral valve replacement. *J Am Coll Cardiol Interv* 2019;12:2402-12.
 30. Blanke P, Park JK, Grayburn P, et al. Left ventricular access point determination for a coaxial approach to the mitral annular landing zone in transcatheter mitral valve replacement. *J Cardiovasc Comput Tomogr* 2017;11:281-7.
 31. Muller DWM, Farivar RS, Jansz P, et al. Transcatheter mitral valve replacement for patients with symptomatic mitral regurgitation: a global feasibility trial. *J Am Coll Cardiol* 2017;69:381-91.
 32. Sorajja P, Gössl M, Babaliaros V, et al. Novel transcatheter mitral valve prosthesis for patients with severe mitral annular calcification. *J Am Coll Cardiol* 2019;74:1431-40.
 33. Sorajja P, Moat N, Badhwar V, et al. Initial feasibility study of a new transcatheter mitral prosthesis: the first 100 patients. *J Am Coll Cardiol* 2019;73:1250-60.
 34. Muller D. Two-year outcomes of Tendyne Transcatheter Mitral Valve Implantation (TMVI) to treat symptomatic severe mitral regurgitation. Presented at: PCR e-course 2020. June 25-27, 2020. Online. Available at: <https://www.tctmd.com/slide/transapical-ii-tendyne-device-description-results-and-ongoing-studies>. Accessed October 20, 2020.
 35. Fukui M, Sorajja P, Gössl M, et al. Left ventricular remodeling after transcatheter mitral valve replacement with tendyne: new insights from computed tomography. *J Am Coll Cardiol Interv* 2020;13:2038-48.
 36. Sorajja P. Transcatheter mitral valve implantation (TMVI) in patients with severe mitral annular calcification: early results from the Tendyne MAC Study. Presented at: PCR e-course 2020. 25th-27th June 2020. Online. Available at: <https://www.pconline.com/Cases-resources-images/Resources/Educational-interviews/2020/PCR-e-Course/TMVI-in-patients-with-severe-mitra>. Accessed October 20, 2020.
 37. Cheung A, Webb J, Verheye S, et al. Short-term results of transapical transcatheter mitral valve implantation for mitral regurgitation. *J Am Coll Cardiol* 2014;64:1814-9.
 38. Conradi L. Transcatheter mitral valve implantation with tiara: transapical results and transseptal design. Presented at: PCR e-course 2020. June 25-27, 2020. Online. Available at: <https://www.pconline.com/Cases-resources-images/Resources/Course-videos-slides/2020/Abstracts-on-Mitral-interventions-PCR-e-Course-2020>. Accessed October 20, 2020.
 39. Cheung A. Tiara: device description, results, and ongoing studies. Presented at: Transcatheter Cardiovascular Therapeutics 2019; September 25-29, 2019; San Francisco, CA. Available at: <https://www.tctmd.com/slide/transapical-iii-tiara-device-description-results-and-ongoing-studies>. Accessed October 20, 2020.
 40. Meredith I, Bapat V, Morriss J, McLean M, Prendergast B. Intrepid transcatheter mitral valve replacement system: technical and product description. *EuroIntervention* 2016;12:Y78-80.
 41. Bapat V, Rajagopal V, Meduri C, et al. Early experience with new transcatheter mitral valve replacement. *J Am Coll Cardiol* 2018;71:12-21.
 42. Del Val D, Ferreira-Neto AN, Wintzer-Wehekind J, et al. Early experience with transcatheter mitral valve replacement: a systematic review. *J Am Heart Assoc* 2019;8:e013332.
 43. Leon MB. The Intrepid TMVR program. Apollo trial expansion, device updates and transfemoral EFS. Presented at: Transcatheter Cardiovascular Therapeutics 2019, September 25-29, 2019; San Francisco, CA.
 44. Barbanti M, Piazza N, Mangiafico S, et al. Transcatheter mitral valve implantation using the HighLife System. *J Am Coll Cardiol Interv* 2017;10:1662-70.
 45. Piazza N. The HIGHLIFE program: attributes, challenges, and clinical data. Presented at: The Structural Heart Disease Summit 2018; June 19-23, 2018; Chicago, IL.
 46. Maisano F. Cardiovalve: device attributes, implant, procedure and early results. Presented at: Transcatheter Cardiovascular Therapeutics 2019; September 21-25, 2018; San Diego, CA.
 47. Maisano F, Benetis R, Rumbinaite E, et al. 2-year follow-up after transseptal transcatheter mitral valve replacement with the Cardiovalve. *J Am Coll Cardiol Interv* 2020;13:e163-4.
 48. Alperi A, del Val D, Ferreira-Neto AN, et al. Device profile of the AltaValve system for transcatheter mitral valve replacement: overview of its safety and efficacy. *Expert Rev Med Devices* 2020;17:627-36.
 49. Nunes Ferreira-Neto A, Dagenais F, Bernier M, Dumont E, Freitas-Ferraz AB, Rodés-Cabau J. Transcatheter mitral valve replacement with a new supra-annular valve: first-in-human experience with the AltaValve System. *J Am Coll Cardiol Interv* 2019;12:208-9.
 50. Goel SS, Zuck V, Christy J, et al. Transcatheter mitral valve therapy with novel supra-annular AltaValve. *J Am Coll Cardiol Case Rep* 2019;1:761-4.
 51. Génèreux P. AltaValve 4C medical first-in-human transseptal experience. Presented at: Transcatheter Cardiovascular Therapeutics 2019; September 25-29, 2019; San Francisco, CA.
 52. Webb J, Gerosa G, Lefèvre T, et al. Multicenter evaluation of a next-generation balloon-expandable transcatheter aortic valve. *J Am Coll Cardiol* 2014;64:2235-43.
 53. Webb JG, Murdoch DJ, Boone, et al. Percutaneous transcatheter mitral valve replacement: first-in-human experience with a new transseptal system. *J Am Coll Cardiol* 2019;73:1239-46.
 54. Webb J. Transseptal SAPIEN M3: device, results, and ongoing studies. Presented at: TVT 2019: Structural Heart Summit; June 12-15, 2019; Chicago, IL.
 55. Webb J, Hensey M, Fam N, et al. Transcatheter mitral valve replacement with the transseptal EVOQUE System. *J Am Coll Cardiol Interv* 2020;13:2418-26.
 56. Alperi A, Dagenais F, del Val D, et al. Early experience with a novel transfemoral mitral valve implantation system in complex degenerative mitral regurgitation. *J Am Coll Cardiol Interv* 2020;13:2427-37.
 57. Modine T, Vahl TP, Khalique OK, et al. First-in-human implant of the Cephea transseptal mitral valve replacement system. *Circ Cardiovasc Interv* 2019;12:1-5.
 58. Niikura H, Gössl M, Kshetty V, et al. Causes and clinical outcomes of patients who are ineligible for transcatheter mitral valve replacement. *J Am Coll Cardiol Interv* 2019;12:196-204.
 59. Ribeiro HB, Nombela-Franco L, Muñoz-García AJ, et al. Predictors and impact of myocardial injury after transcatheter aortic valve replacement: a multicenter registry. *J Am Coll Cardiol* 2015;66:2075-88.
 60. Urena M, Webb JG, Eltchaninoff H, et al. Late cardiac death in patients undergoing transcatheter aortic valve replacement: incidence and predictors of advanced heart failure and sudden cardiac death. *J Am Coll Cardiol* 2015;65:437-48.
 61. Lurz P, Unterhuber M, Rommel KP, et al. Closure of iatrogenic atrial septal defect after transcatheter mitral valve repair: the randomized MITHRAS trial. *Circulation* 2021;143:292-4.
 62. Huded CP, Tuzcu EM, Krishnaswamy A, et al. Association between transcatheter aortic valve replacement and early postprocedural stroke. *JAMA* 2019;321:2306-15.
 63. von Bardeleben RS, Hobohm L, Kreidel F, et al. Incidence and in-hospital safety outcomes of patients undergoing percutaneous mitral valve edge-to-edge repair using MitraClip: five-year German national patient sample including 13,575 implants. *EuroIntervention* 2019;14:1725-32.
 64. Puls M, Lubos E, Boekstegers P, et al. One-year outcomes and predictors of mortality after MitraClip therapy in contemporary clinical practice: results from the German transcatheter mitral valve interventions registry. *Eur Heart J* 2016;37:703-12.
 65. Châteauneuf G, Nazif TM, Beaupré F, Kodali S, Rodés-Cabau J, Paradis JM. Cerebrovascular events after transcatheter mitral valve

interventions: a systematic review and meta-analysis. *Heart* 2020;106:1759-68.

66. Auffret V, Regueiro A, Del Trigo M, et al. Predictors of early cerebrovascular events in patients with aortic stenosis undergoing transcatheter aortic valve replacement. *J Am Coll Cardiol* 2016;68:673-84.

67. Frerker C, Schlüter M, Sanchez OD, et al. Cerebral protection during MitraClip implantation: initial experience at 2 centers. *J Am Coll Cardiol Intv* 2016;9:171-9.

68. Lisko J, Kamioka N, Gleason P, et al. Prevention and treatment of left ventricular outflow tract obstruction after transcatheter mitral valve replacement. *Interv Cardiol Clin* 2019;8:279-85.

69. Duncan A, Quarto C, Ernst S, Rigby M, Yadav R, Davies S. Transcatheter aortic valve replacement

to treat left ventricular outflow tract obstruction and significant paravalvular leak following transcatheter mitral valve replacement. *CASE (Phila)* 2019;3:90-9.

70. Deharo P, Urena M, Himbert D, et al. Bail-out alcohol septal ablation for left ventricular outflow tract obstruction after transcatheter mitral valve replacement. *J Am Coll Cardiol Intv* 2016;9:e73-6.

71. Khan JM, Babaliaros VC, Greenbaum AB, et al. Anterior leaflet laceration to prevent ventricular outflow tract obstruction during transcatheter mitral valve replacement. *J Am Coll Cardiol* 2019;73:2521-34.

72. Babaliaros VC, Greenbaum AB, Khan JM, et al. Intentional percutaneous laceration of the anterior mitral leaflet to prevent outflow obstruction during transcatheter mitral valve

replacement: first-in-human experience. *J Am Coll Cardiol Intv* 2017;10:798-809.

73. Nickenig G, Estevez-Loureiro R, Franzen O, et al. Percutaneous mitral valve edge-to-edge repair: in-hospital results and 1-year follow-up of 628 patients of the 2011-2012 pilot European Sentinel Registry. *J Am Coll Cardiol* 2014;64:875-84.

74. Lisko JC, Greenbaum AB, Guyton RA, et al. Electrosurgical detachment of MitraClips from the anterior mitral leaflet prior to transcatheter mitral valve implantation. *J Am Coll Cardiol Intv* 2020;13:2361-70.

PALAVRAS-CHAVE cardiopatia valvar, regurgitação mitral, substituição transcatheter da válvula mitral